



SECIP

SOCIEDAD Y FUNDACIÓN ESPAÑOLA DE CUIDADOS INTENSIVOS PEDIÁTRICOS

PROTOCOLO DE DIAGNÓSTICO POR ECOGRAFÍA DE LA INSUFICIENCIA RESPIRATORIA AGUDA EN PEDIATRÍA

	REALIZADO	REVISADO	APROBADO
FECHA	Febrero 2020		
NOMBRE	María Slöcker Barrio ¹ María Sánchez Porras ² Ana Coca Pérez ² Patricia Rodríguez Campoy ³ Marta Muñoyerro Sesmero ⁴	María Slöcker Barrio ¹ María Sánchez Porras ² Ana Coca Pérez ² Patricia Rodríguez Campoy ³ Marta Muñoyerro Sesmero ⁴	Grupo de Trabajo de Ecografía de la SECIP
CARGO	¹ Médico Adjunto UCIP. Hospital Infantil Universitario Gregorio Marañón. Madrid ² Médico Adjunto UCIP. Hospital Universitario Ramón y Cajal. Madrid ³ Médico Adjunto UCIP. Hospital Universitario Puerta del Mar. Cádiz ⁴ Médico Adjunto UCIP. Complejo Universitario Hospitalario de Salamanca.	¹ Médico Adjunto UCIP. Hospital Infantil Universitario Gregorio Marañón. Madrid ² Médico Adjunto UCIP. Hospital Universitario Ramón y Cajal. Madrid ³ Médico Adjunto UCIP. Hospital Universitario Puerta del Mar. Cádiz ⁴ Médico Adjunto UCIP. Complejo Universitario Hospitalario de Salamanca.	
REVISION	Febrero 2023		



SECIP

SOCIEDAD Y FUNDACIÓN ESPAÑOLA DE CUIDADOS INTENSIVOS PEDIÁTRICOS

PROTOCOLO DE DIAGNÓSTICO POR ECOGRAFÍA DE LA INSUFICIENCIA RESPIRATORIA AGUDA EN PEDIATRÍA

Justificación del protocolo

La insuficiencia respiratoria aguda es uno de los principales problemas en las salas de urgencias y de cuidados críticos pediátricos. La ecografía pulmonar se ha convertido en una herramienta rápida, de radiación no ionizante y altamente disponible, siendo en algunos casos superior a la radiografía de tórax en el diagnóstico de muchas patologías pleuropulmonares.

Índice

1. Técnica básica. Signos básicos ecográficos del pulmón normal y patológico.
2. Diagnóstico ecográfico de patología alveolar: consolidación y atelectasia.
3. Diagnóstico ecográfico de patología pleural: derrame pleural y neumotórax.
4. Diagnóstico ecográfico de patología intersticial: edema pulmonar, bronquiolitis y síndrome de distrés respiratorio agudo.
5. Diagnóstico ecográfico de patología pulmonar en el recién nacido
6. Protocolo B.L.U.E (Bedside Lung Ultrasound in Emergency)
7. Guía rápida
8. Bibliografía



SECIP

SOCIEDAD Y FUNDACIÓN ESPAÑOLA DE CUIDADOS INTENSIVOS PEDIÁTRICOS

PROTOCOLO DE DIAGNÓSTICO POR ECOGRAFÍA DE LA INSUFICIENCIA RESPIRATORIA AGUDA EN PEDIATRÍA

1. Técnica básica. Signos básicos ecográficos del pulmón normal y patológico

TÉCNICA

- **SONDA:** se puede utilizar una única sonda microcónvex de amplio rango de frecuencia o una combinación entre una sonda lineal de alta frecuencia para valorar estructuras superficiales (deslizamiento pleural normal, neumotórax y artefactos) y una sonda cónvex de baja frecuencia para patología profunda (consolidaciones y derrame pleural). (1,2)
- **MODO:** debe incluir imágenes estáticas (modo 2D) y dinámicas (modo M).
- **POSICIÓN:** perpendicular al espacio intercostal, con el marcador de la sonda orientado cranealmente y el marcador de la pantalla en el lado izquierdo.
- **ÁREAS DE EXPLORACIÓN**
 - ANTERIOR: Cuadrantes 1-2: limitado por esternón, clavícula, diafragma y línea axilar anterior. Para neumotórax o patrón intersticial. (Figura 1A)
 - LATERAL: Cuadrantes 3-4: limitado por línea axilar anterior, diafragma y línea axilar posterior. Para patología pleural tipo derrame, consolidaciones y valoración de la movilidad diafragmática. (Figura 1A)
 - POSTERIOR: Cuadrantes 5-6: limitado por línea axilar posterior, diafragma y columna. Para derrames pleurales pequeños, consolidaciones y patrones intersticiales. (2,3). Recomendado en pacientes en prono. (Figura 1B)

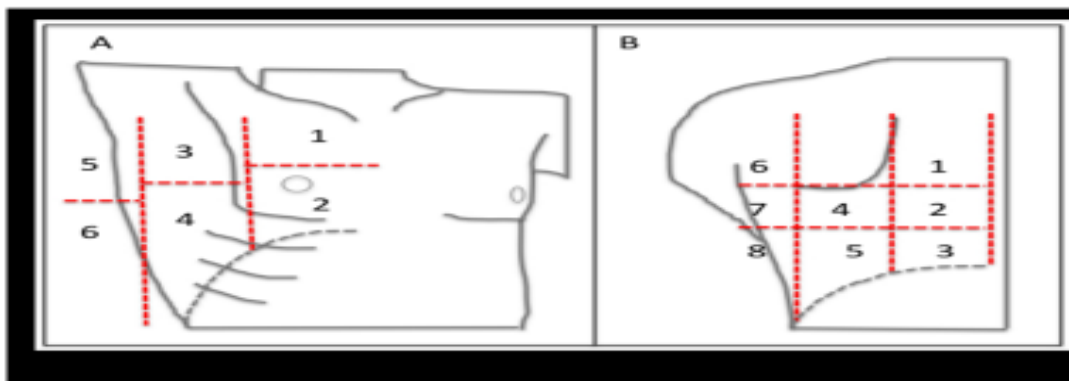


Fig 1. Áreas de exploración del tórax. A zona anterior .B zona posterior.

Se sugiere una valoración de 6 regiones por hemitórax en la UCI, pudiendo ser solo 4 en el servicio de Urgencias (anterolateral), según las recomendaciones internacionales sobre ecografía pulmonar en el punto de atención (International Consensus Conference on Lung Ultrasound (ICC-LUS), 2012)



SECIP

SOCIEDAD Y FUNDACIÓN ESPAÑOLA DE CUIDADOS INTENSIVOS PEDIÁTRICOS

PROTOCOLO DE DIAGNÓSTICO POR ECOGRAFÍA DE LA INSUFICIENCIA RESPIRATORIA AGUDA EN PEDIATRÍA

- **LIMITACIONES:** absolutas (enfisema) o relativas: apósitos, obesidad, hematomas.

HALLAZGOS ECOGRÁFICOS

1. LÍNEA PLEURAL:

A) PATRÓN NORMAL

- **Signo del murciélago (“bat sign”):** La imagen ecográfica estática que obtenemos al poner la sonda entre dos espacios intercostales, semeja el perfil de un murciélago. (Figura 2).

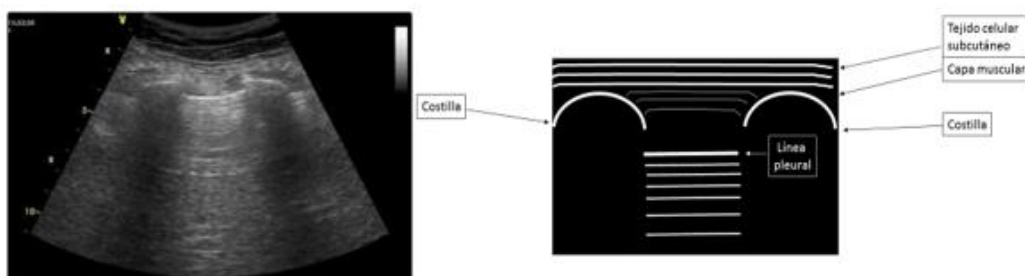


Fig2. Signo del murciélago. “Bat sign”.

- **Signo de la orilla de mar o “Seashore sign” (Modo M):** muestra el deslizamiento pulmonar, indicando que ambas pleuras están en contacto. Obtenemos un patrón lineal-granular, siendo el patrón lineal (las olas) las estructuras inmóviles desde la piel a la pleura, y el patrón granular (la arena) el deslizamiento pleural normal. (5) (Figura 3).

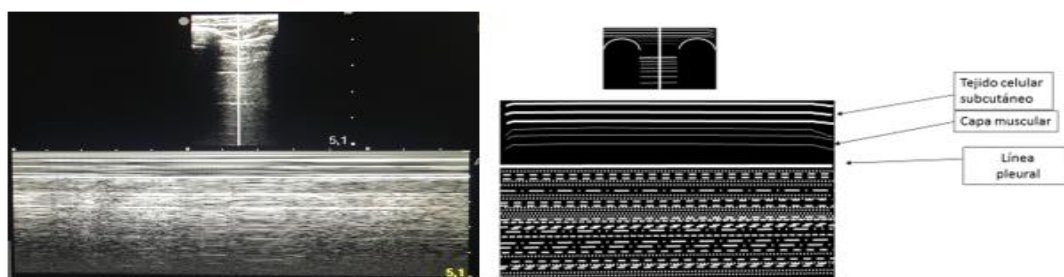


Fig 3. Signo de la orilla de mar. “Seashore sign”

- **Pulso pulmón o “Lung pulse” (Modo M):** patrón lineal con zonas granulares que coinciden con el latido cardíaco. Aparece cuando el deslizamiento pleural está ausente pero las pleuras están adheridas. Descarta neumotórax. (Figura 4).



SECIP

SOCIEDAD Y FUNDACIÓN ESPAÑOLA DE CUIDADOS INTENSIVOS PEDIÁTRICOS

PROTOCOLO DE DIAGNÓSTICO POR ECOGRAFÍA DE LA INSUFICIENCIA RESPIRATORIA AGUDA EN PEDIATRÍA

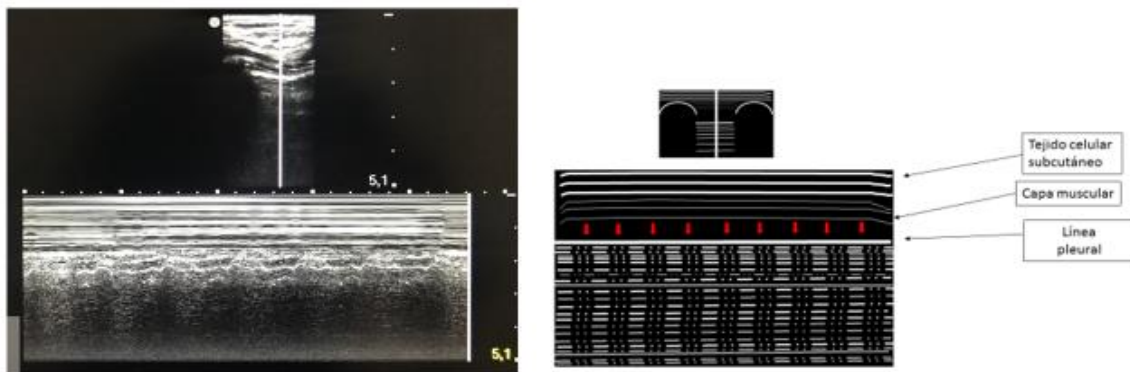


Fig 4. Signo del pulso pulmón. "Lung pulse"

B) PATRÓN PATOLÓGICO

- Signo de la estratosfera o del código de barras "*stratosphere sign*" (Modo M): imagen lineal a ambos lados de la línea pleural. Indica ausencia de deslizamiento pulmonar. (Figura 5).

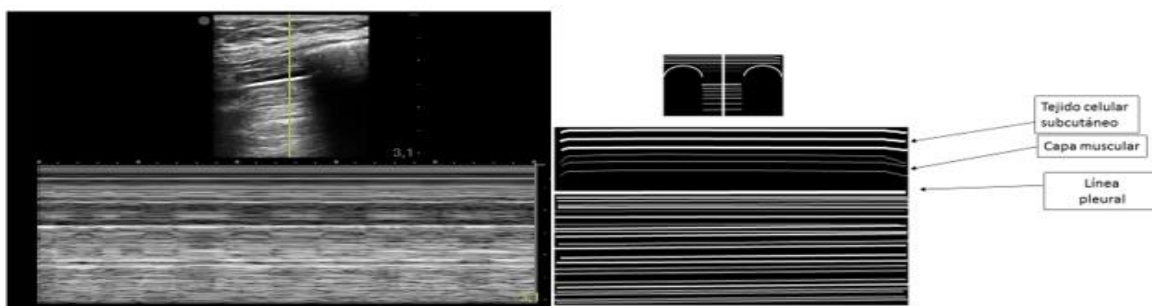


Fig 5. Signo de la estratosfera. "Stratosphere sign"

- Punto pulmón o "*lung point*": Punto que muestra la zona de unión de las pleuras en contacto con la zona de pleuras separadas. Patognomónico de neumotórax (Figura6).




Fig 6. Signo el punto pulmón. "Lung point".

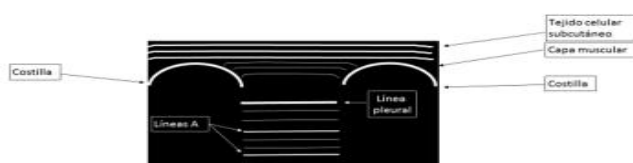


2. ARTEFACTOS:

- **Líneas A:** Líneas hiperecogénicas horizontales similares a la línea pleural, que se repiten de modo paralelo y equidistante hasta el final de la pantalla. Indica la presencia de aire en pulmón normal, hiperinsuflación o en neumotórax. (3). La presencia de líneas A y deslizamiento pulmonar indica ausencia de patología. (Figura 7).

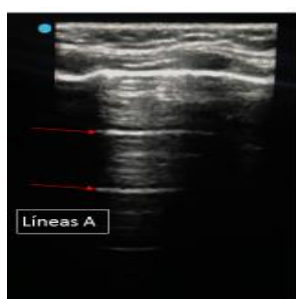

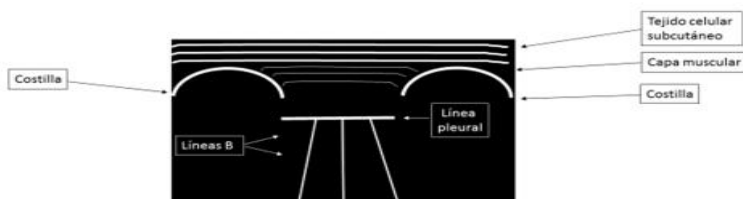
Fig 7. Líneas A.



- **Líneas B:** Líneas hiperecogénicas perpendiculares a la pleura que llegan hasta el final de la pantalla y borran las líneas A. Se mueven con el deslizamiento pulmonar. (Figura 8).

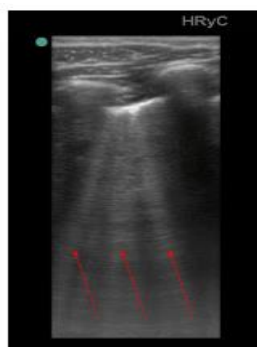

Fig 8. Líneas B.



3. IMÁGENES REALES

A) DERRAME PLEURAL.

- **Signo del cuadrado o “quad sign” (Modo 2D):** Imagen cuadrada donde el derrame pleural es habitualmente un área hipo/anecoica limitada por la pleura parietal por arriba, pleura visceral por debajo y la sombra de las costillas a ambos lados. (Figura 9).



SECIP

SOCIEDAD Y FUNDACIÓN ESPAÑOLA DE CUIDADOS INTENSIVOS PEDIÁTRICOS

PROTOCOLO DE DIAGNÓSTICO POR ECOGRAFÍA DE LA INSUFICIENCIA RESPIRATORIA AGUDA EN PEDIATRÍA

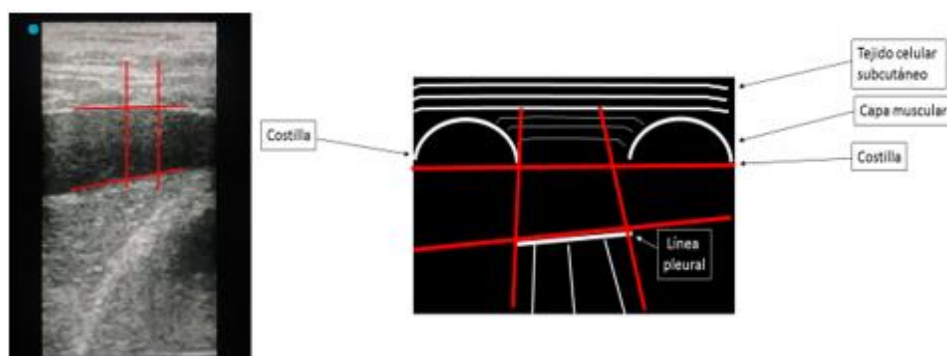


Fig 9. Signo del cuadrado. "Quad sign".

- **Signo del senoide o "sinusoid sign" (Modo M):** Movimiento sinusoidal de la pleura visceral (parénquima pulmonar) flotante dentro del derrame comparado con la pleura parietal que está fija. (Figura 10).

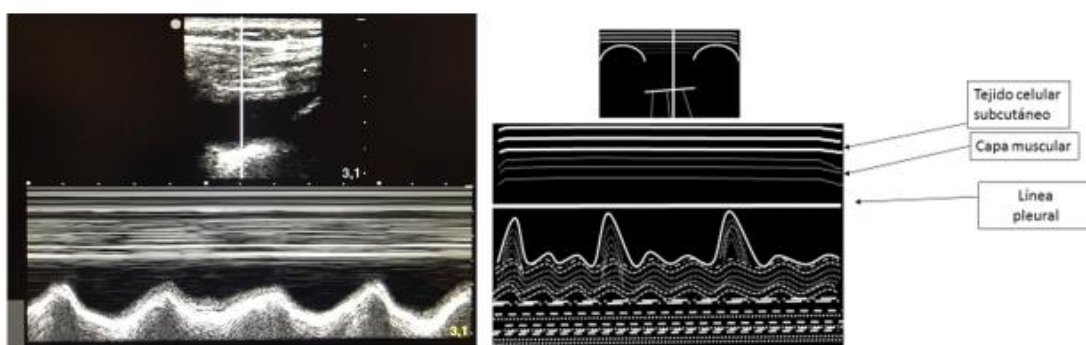


Fig 10. Signo del senoide "Sinusoid sign"

4. CONSOLIDACIÓN

- **Signo de la consolidación o "tissue-like sign":** El tejido pulmonar se asemeja al tejido hepático/esplénico ("hepatización"). Hay imágenes hiperecogénicas intraparenquimatosas lineales, arboriformes o puntiformes, denominadas broncograma aéreo (flechas rojas Figura 11) que reflejan aire atrapado dentro de un bronquio. Puede ser dinámico (movimiento sincrónico con la ventilación, más específico de neumonía) o estático (sugiere pérdida de volumen, se relaciona con atelectasia).

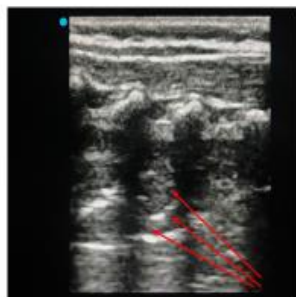
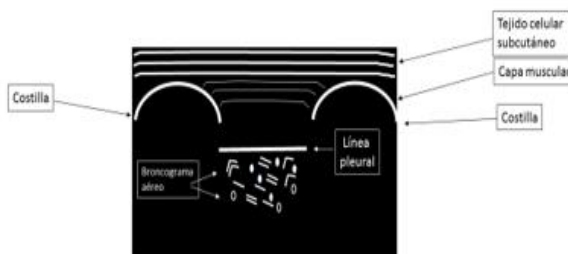


Fig 11. Signo de la consolidación "Tissue-like sign"



- **Signo del desflecamiento o "shred sign":** imagen subpleural con borde inferior irregular (límite entre pulmón consolidado y aireado) característica del síndrome alveolar. Típica de consolidación pulmonar no translobar. (Figura 12).

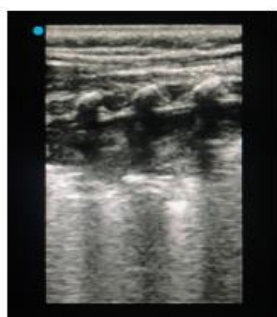
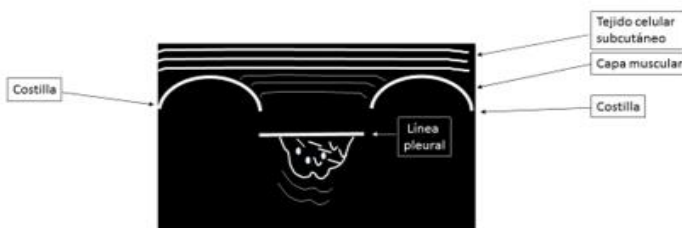


Fig 12. Signo de desflecamiento. "Shred sign".



2. Diagnóstico ecográfico de patología alveolar: consolidación y atelectasia

ÁREAS DE EXPLORACIÓN:

- **Región lateral:** recomendada para valorar consolidación. Es importante localizar el diafragma al inicio de la exploración.
- **Región posterior:** recomendada para el diagnóstico de consolidación y atelectasia.

Aunque la principal causa en pediatría de consolidación son las neumonías y atelectasias, el embolismo pulmonar, cáncer y metástasis, y contusión pulmonar, son otras causas de pérdida completa de aireación pulmonar. (6)

- 1) El signo del desflecamiento o "shred sign" (más frecuente en consolidaciones subpleurales o no lobares) y el signo de la consolidación o "tissue-like sign" (más frecuente en consolidaciones lobares)



SECIP

SOCIEDAD Y FUNDACIÓN ESPAÑOLA DE CUIDADOS INTENSIVOS PEDIÁTRICOS

PROTOCOLO DE DIAGNÓSTICO POR ECOGRAFÍA DE LA INSUFICIENCIA RESPIRATORIA AGUDA EN PEDIATRÍA

tienen una sensibilidad y especificidad del 90 y 98% respectivamente, para el diagnóstico de consolidación alveolar.

- 2) Las consolidaciones perihiliares que no alcanzan la línea pleural pueden no ser diagnosticadas.
- 3) Si la consolidación mantiene cierto aire en su interior se podrán ver artefactos hiperecogénicos lineales o arboriformes, estáticos o dinámicos; que se denominan broncograma aéreo (Figura 13). En la broncograma aéreo dinámico el aire muestra movimiento durante la ventilación porque las vías aéreas principales están abiertas. En consolidaciones de pequeño tamaño puede ser difícil de identificar el broncograma aéreo.

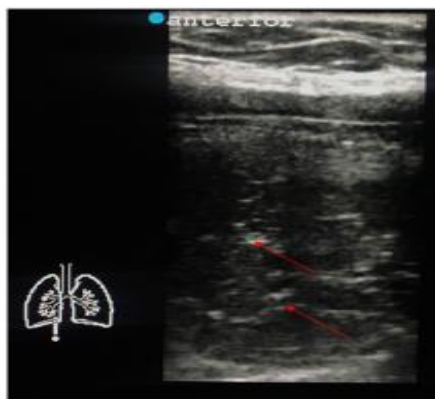

Figura 13. Hepatización y broncograma aéreo (flechas rojas)

DIAGNÓSTICO DIFERENCIAL

A. NEUMONÍA:

- Límites mal definidos
- Broncograma aéreo dinámico, arboriforme (también en atelectasias compresivas).
- El flujo vascular puede estar presente.
- El Modo M sobre el broncograma aéreo dinámico muestra una línea sinusoidal dentro del broncograma, a diferencia de las líneas horizontales que se ven en los broncogramas aéreos estáticos. (7).

B. ATELECTASIA:

- Grandes derrames causan atelectasias compresivas (Figura 14), mientras que obstrucciones inferiores de la vía aérea causan atelectasias obstructivas.
- Broncograma aéreo lineal estático si es obstructiva o dinámico si es compresiva.



SECIP

SOCIEDAD Y FUNDACIÓN ESPAÑOLA DE CUIDADOS INTENSIVOS PEDIÁTRICOS

PROTOCOLO DE DIAGNÓSTICO POR ECOGRAFÍA DE LA INSUFICIENCIA RESPIRATORIA AGUDA EN PEDIATRÍA

- Bordes limpios.
- El flujo vascular puede estar ausente.

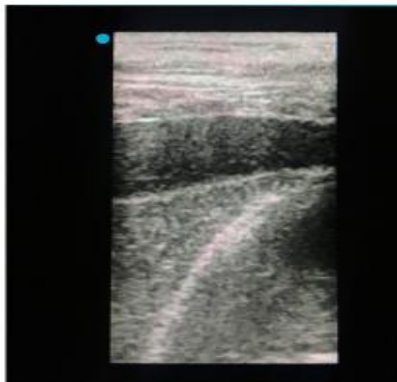


Figura 14. Atelectasia compresiva por derrame

LIMITACIONES

- Consolidaciones y atelectasias pueden coexistir. (8)
- Solo con ecografía pulmonar no se puede hacer un diagnóstico definitivo de la causa de la condensación, necesitamos apoyarnos en la clínica y en otras herramientas diagnósticas.

3. Diagnóstico ecográfico de patología pleural: derrame pleural y neumotórax

ÁREAS DE EXPLORACIÓN:

- Región anterior: recomendada para valorar el neumotórax.
- Región lateral: recomendada para valorar patología pleural tipo derrame y la movilidad del diafragma.
- Región posterior: recomendada para el diagnóstico de derrames pleurales pequeños.

DERRAME PLEURAL

Por efecto de la gravedad, se localiza generalmente en la zona caudal y posterior, entre la pared torácica y el diafragma, aunque cantidades mayores pueden localizarse en otras áreas. Se trata de una estructura homogénea e hipoeoica tanto en inspiración como en espiración (9,10).

- 1) Límites anatómicos: identificar la pared torácica, el diafragma, el pulmón y las estructuras viscerales subdiafragmáticas (hígado o bazo según la zona a explorar) para definir la extensión del derrame. El pulmón subyacente puede ser normal o presentar hepatización por atelectasia o consolidación.
- 2) Signo del cuadrado en modo 2D: limitado por la sombra de dos costillas adyacentes, pleura parietal y pleura visceral, dejando encuadrado en esta área el derrame pleural.



PROTOCOLO DE DIAGNÓSTICO POR ECOGRAFÍA DE LA INSUFICIENCIA RESPIRATORIA AGUDA EN PEDIATRÍA

3) Otros signos característicos:

- Signo del senoide (Modo M): acercamiento de pleuras parietal y visceral durante inspiración.
- Signo de la cortina (Modo 2D): el pulmón aireado se interpone en el plano del examen durante la inspiración.
- Signos del plancton y del hematocrito (Modo 2D): consiste en visualizar remolinos de detritus o tractos de fibrina dentro de un líquido anecoico, sugiriendo la existencia de un exudado o un hemotórax.

4) Tipos de derrame pleural:

- Trasudado: siempre es anecoico.
- Exudado: puede ser anecoico o ecogénico. Puede ser homogéneo o con un patrón irregular por existencia de detritus o septos de fibrina.

NEUMOTÓRAX

En un paciente en decúbito supino, el neumotórax se acumulará en la región torácica anterior y superior, aunque en neumotórax posteriores loculados, mediastínicos y apicales puede ser necesario explorar también las áreas lateral y posterior (11).

Su exclusión es relativamente sencilla, pero su diagnóstico definitivo requiere valoración de varios signos ecográficos:

- 1) Ausencia de deslizamiento pleural ("Lung sliding"): Modo 2D. Su presencia descarta neumotórax con especificidad del 100%.
- 2) Signo de la estratosfera o "Código de barras": Modo M. Su presencia denota ausencia de deslizamiento pleural.
- 3) Punto pulmón: Modo M. Su hallazgo es diagnóstico con especificidad 100%, siendo un signo patognomónico de neumotórax. Si colocamos la sonda en ese lugar, obtendremos un doble patrón lineal-granular y lineal-lineal, dependiendo del momento del ciclo respiratorio en el que nos encontrásemos.
- 4) Líneas A: la presencia de este artefacto junto con ausencia de deslizamiento pleural sugiere neumotórax.
- 5) Ausencia de Líneas B: la presencia de este artefacto descarta neumotórax aunque no es específico del mismo.
- 6) Ausencia de Pulso pulmón: Modo M. Indica que ambas pleuras están adheridas y descarta neumotórax.

4. Diagnóstico ecográfico de patología intersticial: edema pulmonar, bronquiolitis y síndrome de distrés respiratorio agudo

El síndrome intersticial se corresponde anatómicamente con un engrosamiento septal interlobulillar provocado por edema hidrostático o por edema propio de la lesión pulmonar subyacente (inflamación o fibrosis). Esto se



SECIP

SOCIEDAD Y FUNDACIÓN ESPAÑOLA DE CUIDADOS INTENSIVOS PEDIÁTRICOS

PROTOCOLO DE DIAGNÓSTICO POR ECOGRAFÍA DE LA INSUFICIENCIA RESPIRATORIA AGUDA EN PEDIATRÍA

traduce ecográficamente en un patrón de líneas B. En la evaluación del síndrome intersticial, la técnica ecográfica consiste idealmente en escanear 8 regiones. Una región se considera positiva si presenta ≥ 3 líneas B en un espacio intercostal (EIC). Se define síndrome intersticial cuando existen ≥ 3 líneas B/EIC en ≥ 2 regiones de forma bilateral. Se define patrón intersticial difuso cuando existen ≥ 3 líneas B/EIC en ≥ 4 regiones. (12)

EDEMA AGUDO DE PULMÓN (EAP)

A diferencia del SDRA y la bronquiolitis, el EAP se caracteriza por un patrón alveolo-intersticial **bilateral homogéneo**, pues la membrana alveolocapilar se mantiene íntegra. Los hallazgos ecográficos que caracterizan al EAP son:

- 1) ≥ 3 líneas B por espacio intercostal, bilaterales, distribuidas de forma homogénea, de predominio en campos anteriores y posteriores. Puede encontrarse un patrón intersticial, con líneas B1 (separadas entre sí 7 mm) o un patrón de pulmón blanco por afectación alveolo-intersticial, con líneas B2 (separadas entre sí $\leq 3\text{ mm}$). (13) (Figura 15)
- 2) Línea pleuro-pulmonar normal y con deslizamiento preservado.
- 3) Ausencia de consolidaciones.
- 4) Derrame pleural frecuente en cuantía variable.

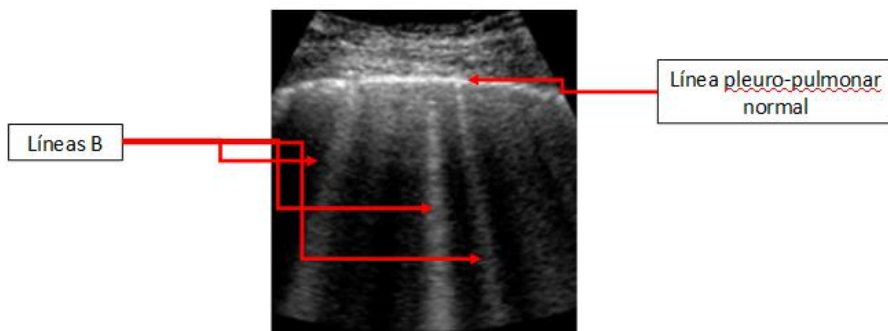


Figura 15: edema agudo de pulmón. Línea pleuro-pulmonar normal y líneas B que se distribuyen de forma homogénea en ambos campos pulmonares

BRONQUIOLITIS

Los signos ecográficos no son específicos de bronquiolitis aguda, también pueden encontrarse en otras enfermedades con afectación alveolo-intersticial difusa como el SDRA, la displasia broncopulmonar...(14) por eso es fundamental complementar estos signos ecográficos con los datos clínicos. Es típica la afectación bilateral y **heterogénea**, alternando áreas de pulmón patológico con áreas de pulmón sanas.



SECIP

SOCIEDAD Y FUNDACIÓN ESPAÑOLA DE CUIDADOS INTENSIVOS PEDIÁTRICOS

PROTOCOLO DE DIAGNÓSTICO POR ECOGRAFÍA DE LA INSUFICIENCIA RESPIRATORIA AGUDA EN PEDIATRÍA

- 1) ≥ 3 líneas B/EIC: es un signo precoz, de inicio en áreas posteriores. Cuando se visualizan en áreas anteriores, hipotéticamente es signo de una afectación más grave. Cuando las líneas B confluyen, también podría interpretarse como una afectación más grave o un estado previo al desarrollo de atelectasia, especialmente si la lesión presenta una localización focal (15).
- 2) Línea pleural: engrosamiento, desflecamiento, ausencia/disminución del deslizamiento. (16)
- 3) Consolidaciones pulmonares subpleurales: predominio en zonas posteriores e inferiores.
- 4) Derrame pleural: raro. Se puede ver asociado a neumonía o en caso de bronquiolitis grave.

Según la gravedad de la enfermedad:

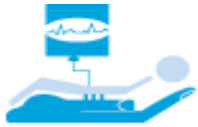- Bronquiolitis leve: líneas B aisladas.
- Bronquiolitis moderada: consolidación subpleural única y áreas de pulmón blanco.
- Bronquiolitis grave: múltiples consolidaciones, anomalías de la línea pleural y derrame (17).

La normalización completa de los signos ecográficos suele ocurrir entre el 10º y 12º día (17).

SÍNDROME DE DIFICULTAD RESPIRATORIA AGUDA (SDRA):

Al igual que en la bronquiolitis, es típica la afectación bilateral **y heterogénea**, es decir, existen áreas de pulmón patológico con áreas de pulmón sanas (18).

- 1) ≥ 3 líneas B/EIC, bilaterales y de distribución heterogénea (Figura 16). En los campos pulmonares anteriores suele haber más áreas respetadas, sobre todo en etapas precoces. En campos pulmonares posteriores, las líneas B son más compactas y homogéneas dando lugar a la imagen de “pulmón blanco” (15). El patrón intersticial también varía con la gravedad del SDRA: en casos leves predominan las líneas B1 (separadas entre sí 7 mm) y, en casos graves las líneas B son más coalescentes, denominándose líneas B2 (separadas entre sí ≤ 3 mm).
- 2) Anomalías de la línea pleuro-pulmonar: engrosamiento (Figura 17); desflecamiento, ausencia/disminución de deslizamiento debido a un pulmón consolidado o por la presencia de neumotórax asociado.
- 3) Signo de pulso-pulmón: predominantemente en zonas de consolidación o con pérdida de aireación. También puede verse en pulmón normal en niños más pequeños, especialmente en el lado izquierdo. (16)
- 4) Consolidaciones subpleurales (Figura 18). Pueden ser hipoecoicas o con patrón “tissue like”, con la presencia en su interior de broncogramas aéreos estáticos y/o dinámicos. Se localizan principalmente en los campos posteriores, especialmente en las bases, aunque en SDRA moderado y grave también pueden localizarse en campos anteriores. (16)
- 5) Derrame pleural: infrecuente. Su existencia dependerá del mecanismo etiológico del SDRA. (17)



SECIP

SOCIEDAD Y FUNDACIÓN ESPAÑOLA DE CUIDADOS INTENSIVOS PEDIÁTRICOS

PROTOCOLO DE DIAGNÓSTICO POR ECOGRAFÍA DE LA INSUFICIENCIA RESPIRATORIA AGUDA EN PEDIATRÍA

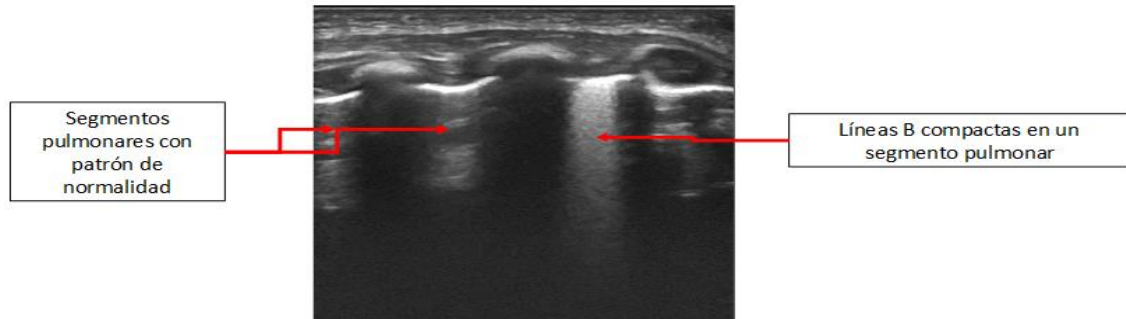


Figura 16. Patrón intersticial heterogéneo

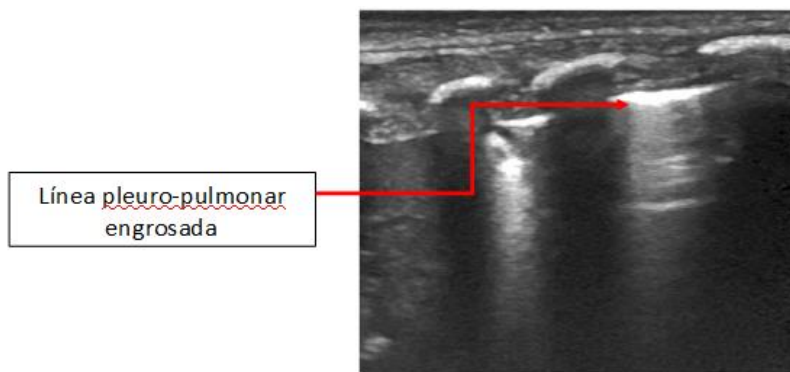


Figura 17. Línea pleuropulmonar engrosada

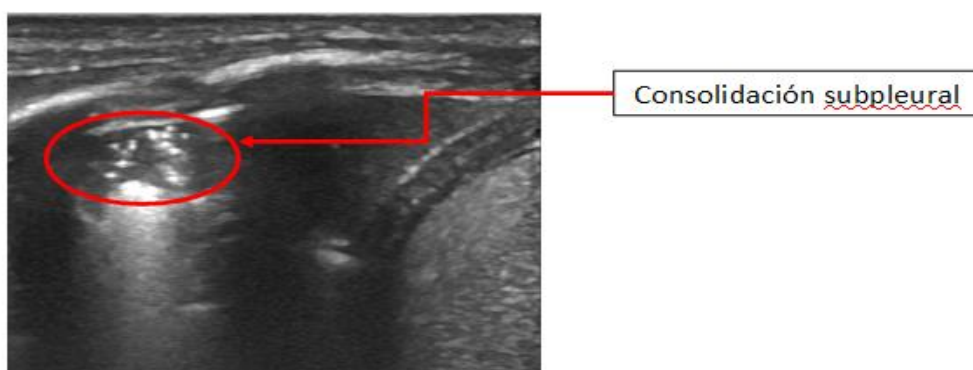


Figura 18. Consolidación subpleural



	EDEMA PULMONAR AGUDO	SDRA	BRONQUIOLITIS
Clínica	Aguda	Aguda	Aguda
Distribución de líneas B	Homogénea Bilateral Simétrica	Heterogénea ± Bilateral Parcheada	Heterogénea ±Bilateral Parcheada
Línea pleural	Normal	Anormal	Anormal
Deslizamiento pleural	Sí	Normal, ausente o reducido	Normal, ausente o reducido
Derrame pleural	Frecuente	Infrecuente	Infrecuente
Consolidaciones	No	Posterior	Posterior/inferior

Tabla 1: Diagnóstico diferencial ecográfico de las principales patologías con patrón alveolo-intersticial difuso

5. Diagnóstico ecográfico de patología pulmonar en el recién nacido

El pulmón neonatal es hipoecogénico, con presencia de líneas A hiperecogénicas, paralelas y equidistantes las unas a las otras a modo de “caña de bambú” (“signo del Bambú”). En cuanto a las líneas B, muy abundantes y compactas en el pulmón fetal, no parecen estar presentes en esta etapa, aunque está dentro de la normalidad el encontrar algunas en la primera semana de vida. También presenta deslizamiento pulmonar normal. (19-22)

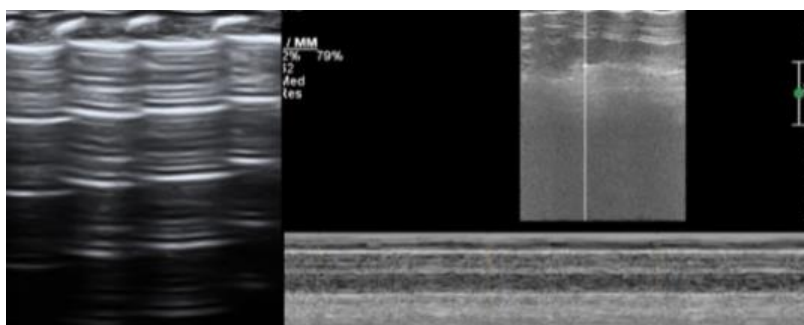


Figura 18. Imagen ecográfica del pulmón neonatal normal (Journal of Visualized Experiments March 2019 |145 | e58990)

SÍNDROME DE DISTRÉS RESPIRATORIO DEL RECIEN NACIDO (SDRN)

- Consolidaciones con broncograma aéreo, más frecuentes en la parte posterior del pulmón y relacionadas con el grado de severidad. En un SDRN moderado suelen encontrarse en localización subpleural mientras que en el SDRN grave son más extensas y profundas. El broncograma se caracteriza por ser denso, granulado o a modo de “copos de nieve”.
- Coalescencia de líneas B (desde el ápex hasta la base pulmonar). Ausencia de líneas A.
- La línea pleural es fina e irregular.



SECIP

SOCIEDAD Y FUNDACIÓN ESPAÑOLA DE CUIDADOS INTENSIVOS PEDIÁTRICOS

PROTOCOLO DE DIAGNÓSTICO POR ECOGRAFÍA DE LA INSUFICIENCIA RESPIRATORIA AGUDA EN PEDIATRÍA

- Derrame pleural unilateral o bilateral (15-20%).

La utilización de ultrasonidos permite la aproximación diagnóstica, así como el seguimiento y valoración de los cambios producidos en el pulmón tras el uso de surfactante o tras optimizar la terapia ventilatoria (23).

TAQUIPNEA TRANSITORIA DEL RECIÉN NACIDO (TTRN)

La ecografía ayuda a distinguir la TTRN de otras patologías con comportamiento clínico similar:

- “Doble punto pulmón uni o bilateral” (Figura 19) se trata de la presencia de líneas B pero que se distribuyen de manera heterogénea en el pulmón, simulando un pulmón blanco en la parte más declive del pulmón y con distribución es menos intensa en el ápex. También podemos encontrar líneas B compactas en toda la superficie pulmonar a modo de edema intersticial.
- La línea pleural normal y con deslizamiento pulmonar positivo (24).

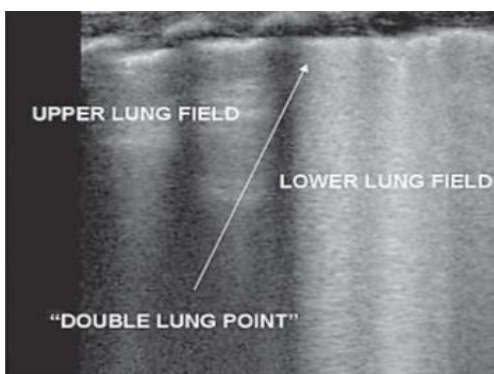


Figura 19. Fuente: The ‘Double Lung Point’: An Ultrasound Sign Diagnostic of Transient Tachypnea of the Newborn. Roberto Copetti, Luigi Cattarossi. Neonatology 2007; 91:203–209 D OI: 10.1159/000097454

SÍNDROME DE ASPIRACIÓN MECONIAL (SAM).

- Consolidaciones pulmonares con broncograma aéreo y márgenes irregulares, límites poco definidos y signo del desflecamiento positivo. Diferentes grados de consolidación pueden estar presentes en un mismo pulmón o territorio pulmonar, reflejando la gravedad del cuadro.
- Líneas B o patrón alveolo-intersticial en áreas no consolidadas. Desaparición de líneas A. Entre un 10% a un 20% de los casos pueden asociar neumotórax.
- Línea pleural anormal, irregular condicionada a la tracción que sobre ella realizan las consolidaciones subpleurales “escalón pleural”.
- Diferentes grados de derrame pleural unilateral y en casos más graves, bilateral (25).

DISPLASIA BRONCOPULMONAR (DBP).

La DBP es una enfermedad pulmonar cónica originada por la interrupción del desarrollo vascular y pulmonar en la que intervienen múltiples factores perinatales. Afecta a recién nacidos prematuros con muy bajo peso al



PROTOCOLO DE DIAGNÓSTICO POR ECOGRAFÍA DE LA INSUFICIENCIA RESPIRATORIA AGUDA EN PEDIATRÍA

nacimiento (<1000gr) y supone la causa más frecuente de morbilidad respiratoria en esta población (26). Se caracteriza por:

- 1) Patrón con líneas B coalescentes junto con patrón normal de líneas A, así como la presencia de consolidaciones subpleurales de diferente tamaño.
- 2) Línea pleural irregular y en ocasiones adelgazada de distribución desigual en las distintas zonas pulmonares, condicionada en gran medida por los hallazgos parenquimatosos subpleurales asociados.

PULMON ECOGRAFÍA	NORMAL	SDRN	TTRN	SAM	DBP
PARÉNQUIMA PULMONAR	Líneas A Líneas B +	LÍNEAS B++++++ Consolidaciones Broncograma aereo	Doble punto pulmón	Líneas B +++ Consolidaciones Broncograma aéreo	Líneas A Líneas B ++ Consolidación subpleural
LÍNEA PLEURAL	Hiperecogénica Regular Lung Sliding +	Fina Irregular Lung Sliding -	Hiperecogénica Regular Lung Sliding +	Irregular Escalones pleurales Lung Sliding -	Adelgazada Alternancia con patrón normal. Lung Sliding + -
DERRAME	Ausente	Puede estar presente hasta en un 20%	Ausente	Puede estar presente en casos graves	Ausente

Tabla 2. Diagnóstico diferencial ecográfico de patología neonatal

6. Protocolo B.L.U.E (Bedside Lung Ultrasound in Emergency)

En 2008, Lichtenstein analizó la utilidad de la ecografía pulmonar en el diagnóstico de disnea aguda en el paciente adulto mediante la creación de un algoritmo basado en hallazgos ecográficos pulmonares. Este algoritmo se conoce como protocolo BLUE (Bedside Lung Ultrasound in Emergency) y permite realizar un diagnóstico de la causa de la insuficiencia respiratoria aguda con una precisión diagnóstica del 90,5% (27,28).

ÁREAS DE EXPLORACIÓN (BLUE POINTS)

Los puntos de exploración recomendados por el protocolo incluyen las localizaciones óptimas para diagnosticar determinados tipos de patología de forma estandarizada para proporcionar resultados comparables y reproducibles entre distintos operadores:



SECIP

SOCIEDAD Y FUNDACIÓN ESPAÑOLA DE CUIDADOS INTENSIVOS PEDIÁTRICOS

PROTOCOLO DE DIAGNÓSTICO POR ECOGRAFÍA DE LA INSUFICIENCIA RESPIRATORIA AGUDA EN PEDIATRÍA

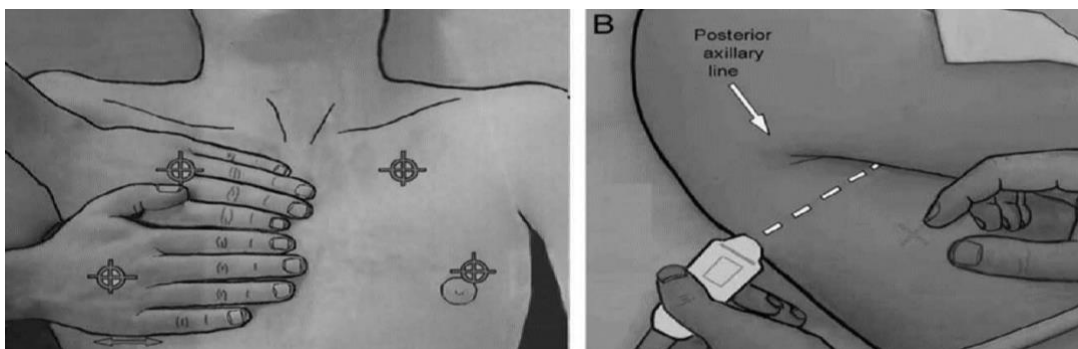


Figura 20. Fuente: Lichtenstein D. BLUE protocol and FALLS protocol. Two applications for lung ultrasound in the critically ill. CHEST. 2015; 147 (6): 1659 – 1670)

Para localizar dichos puntos se deben colocar ambas manos sobre el tórax del paciente como en la imagen, el dedo meñique por debajo de la clavícula y la mano inferior justo debajo de la superior, excluyendo los pulgares. El **punto BLUE superior** se encuentra en el centro de la parte superior de la mano superior y el **punto BLUE inferior** en el centro de la palma inferior. El **punto PLAPS** (diagnóstico de síndrome alveolo-pleural) se construye a partir de la línea horizontal que continúa el punto BLUE inferior y la línea vertical que continúa la línea axilar posterior, aunque el usuario puede mover la sonda más posterior o inferior si no se detecta PLAPS a primera vista (27,28).

HALLAZGOS ECOGRÁFICOS: PATRONES DIAGNÓSTICOS DEL PROTOCOLO B.L.U.E

- **Patrón A:** deslizamiento pulmonar presente y presencia de líneas A ☑ PULMÓN SANO
- **Patrón B:** deslizamiento pulmonar presenta y presencia de líneas B/"lung rockets" (en nº > 3) → SÍNDROME INTERSTICIAL – EDEMA AGUDO DE PULMÓN
- **Patrón B':** ausencia de deslizamiento pleural y presencia de líneas B/"lung rockets" → indica edema intersticial tipo inflamatorio ☑ sugestivo de NEUMONÍA.
- **Patrón A/B:** ausencia de deslizamiento pleural y presencia de líneas B/"lung rockets" unilateral → indica edema intersticial tipo inflamatorio unilateral → sugestivo de NEUMONÍA.
- **Patrón A sin trombosis venosa con signos de PLAPS:** deslizamiento pulmonar presente, presencia de líneas A, ausencia de trombosis venosa y signos sugestivos de patología alveolar-derrame pleural (PLAPS): signos del cuadrado, sinusoides, consolidación y desflecamiento → sugestivo de NEUMONÍA
- **Patrón A con trombosis venosa:** deslizamiento presente, presencia de líneas A y presencia de trombosis venosa → sugestivo de EMBOLIA PULMONAR
- **Patrón A':** ausencia de deslizamiento pleural, presencia de líneas A y punto pulmón → diagnóstico de NEUMOTÓRAX.
- **Patrón C:** ausencia de deslizamiento pleural y signos sugestivos de patología alveolar-derrame pleural (PLAPS): signos del cuadrado, sinusoides, consolidación y desflecamiento → sugestivo de NEUMONÍA.



SECIP

SOCIEDAD Y FUNDACIÓN ESPAÑOLA DE CUIDADOS INTENSIVOS PEDIÁTRICOS

PROTOCOLO DE DIAGNÓSTICO POR ECOGRAFÍA DE LA INSUFICIENCIA RESPIRATORIA AGUDA EN PEDIATRÍA

- **Patrón "Nude"**: deslizamiento pulmonar presente, presencia de líneas A y ausencia de trombosis venosa y signos de PLAPS → sugestivo de ASMA o EPOC. (27,28)

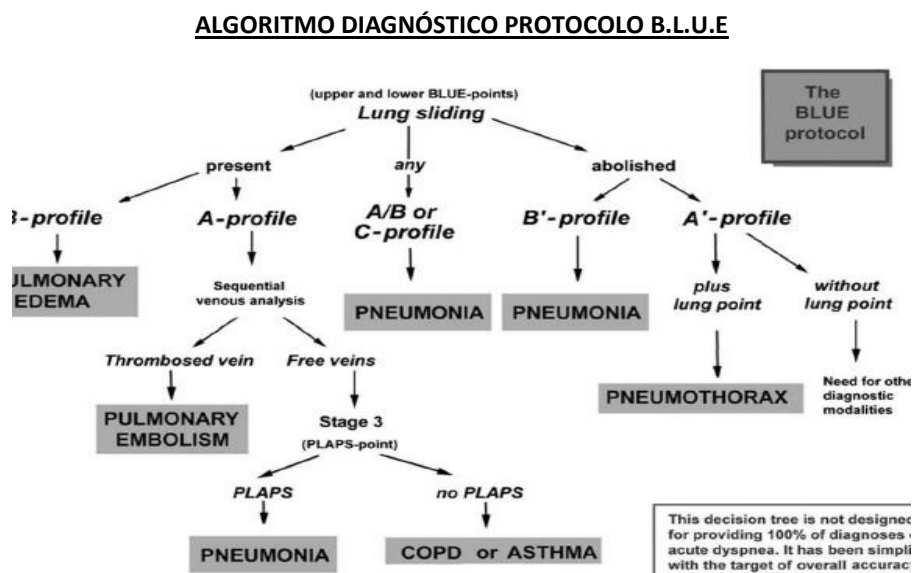
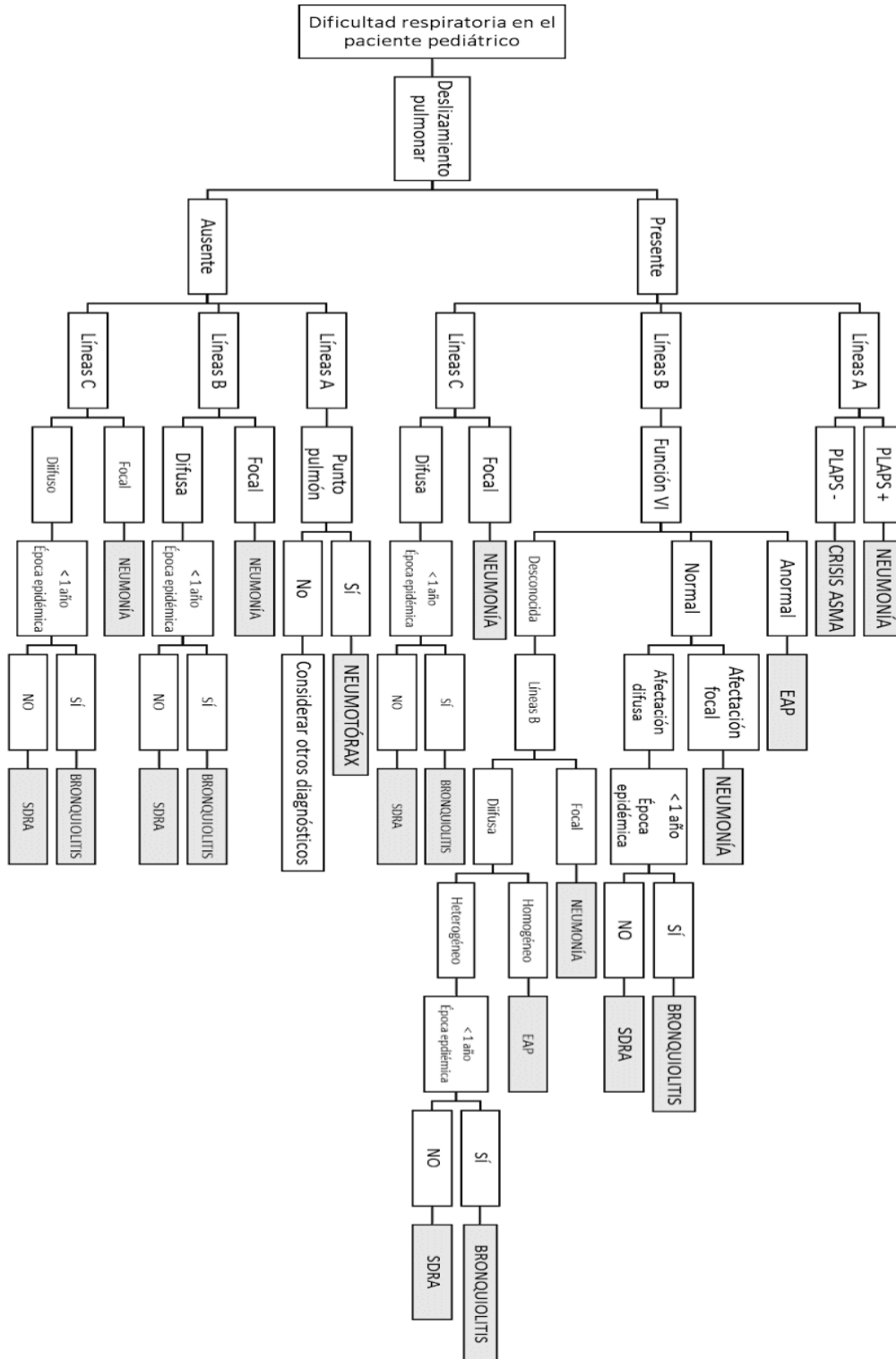


Figura 21. Fuente: Lichtenstein D. BLUE protocol and FALLS protocol. Two applications for lung ultrasound in the critically ill. CHEST. 2015; 147 (6): 1659 – 1670)



7. Guía rápida





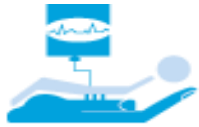SECIP

SOCIEDAD Y FUNDACIÓN ESPAÑOLA DE CUIDADOS INTENSIVOS PEDIÁTRICOS

PROTOCOLO DE DIAGNÓSTICO POR ECOGRAFÍA DE LA INSUFICIENCIA RESPIRATORIA AGUDA EN PEDIATRÍA

8. Bibliografía

1. Bobillo-Perez S, Girona-Alarcon M, Rodriguez-Fanjul J, Jordan I, Balaguer Gargallo M. Lung ultrasound in children: What does it give us? *Paediatr Respir Rev*. 2019; Sep 30.
2. F. Mojoli, B. Bouhemad, S. Mongodi, D. Lichtenstein. Lung ultrasound for critically ill patients. *Am J Respir Crit Care Med*. 2019 Mar 15;199 (6):701-714.
3. Islam, M., Levitus, M., Eisen, L. et al. Lung Ultrasound for the Diagnosis and Management of Acute Respiratory Failure. *Lung*(2020)
4. Lichtenstein DA. Lung ultrasound in the critically ill. *Ann Intensive Care*. 2014 Jan 9;4(1):1
5. Coca Pérez A, Vazquez Martínez JL, García Hernández I. Capítulo 32: Ecografía pulmonar. En: Alberto Medina, Javier Pilar. *Manual de Ventilación mecánica pediátrica y neonatal*. Cuarta edición. Tesela Ediciones, Oviedo, 2017. P. 528-540
6. López-Prats JL, Coca A, Jaraba S, Frías MA, Renter L, Torrús S, Rodríguez J, Vázquez JL, Slöcker M, Reyes S. Documento de consenso del Grupo de trabajo de Ecografía de la Sociedad Española de Cuidados Intensivos Pediátricos "Ecografía Torácica". 2018; 2: 5-24.
7. Lichtenstein D. BLUE protocol and FALLS protocol. Two applications for lung ultrasound in the critically ill. *CHEST*. 2015; 147 (6): 1659 – 1670.
8. Coca A. Ultrasonidos en el pulmón. *Manual Curso "Ecografía clínica en emergencias y cuidados críticos en niños"* del H. Ramón y Cajal. 95-121.
9. Volpicelli, G., Elbarbary, M., Blaivas, M. et al. International evidence-based recommendations for point-of-care lung ultrasound. *Intensive Care Med* 38, 577–591 (2012) doi:10.1007/s00134-012-2513-4
10. Volpicelli G, Mussa A, Garofalo G, et al. Bedside lung ultrasound in the assessment of alveolar-interstitial syndrome. *Am J Emerg Med*. 2006; 24:689-96.
11. Pesenti, A., Musch, G., Lichtenstein, D. y col. Imágenes en el síndrome de dificultad respiratoria aguda. *Cuidados Intensivos Med* 42, 686–698 (2016).
12. Sanjan A, Krishnan SV, Abraham SV, Palatty BU. Utility of Point-of-Care Lung Ultrasound for Initial Assessment of Acute Respiratory Distress Syndrome Patients in the Emergency Department. *J Emerg Trauma Shock*. 2019; 12(4):248-253. doi: 10.4103/JETS.JETS_47_19. Epub 2019 Nov 18.



SECIP

SOCIEDAD Y FUNDACIÓN ESPAÑOLA DE CUIDADOS INTENSIVOS PEDIÁTRICOS

PROTOCOLO DE DIAGNÓSTICO POR ECOGRAFÍA DE LA INSUFICIENCIA RESPIRATORIA AGUDA EN PEDIATRÍA

13. Potter SK, Griksaitis MJ. The role of point-of-care ultrasound in pediatric acute respiratory distress syndrome: emerging evidence for its use. *Ann Transl Med* 2019;7(19):507. doi: 10.21037/atm.2019.07.76.
14. Sekiguchi H, Schenck LA, Horie R, Suzuki J, Lee EH, McMenemy BP, et al. Critical care ultrasonography differentiates ARDS, pulmonary edema, and other causes in the early course of acute hypoxemic respiratory failure. *Chest* 2015; 148:912-8.
15. Ord HL, Griksaitis MJ. Fifteen-minute consultation: Using point of care ultrasound to assess children with respiratory failure. *Arch Dis Child Educ Pract Ed.* 2019 Feb; 104(1):2-10.
16. Mercedes Bueno-Campaña MD, Talía Sainz MD, Maria Alba MD et al. Lung ultrasound for prediction of respiratory support in infants with acute bronchiolitis: A cohort study. *Pediatric Pulmonology.* 2019; 54:873–880.
17. Caiulo VA, Gargani L, Caiulo S, et al. Lung ultrasound in bronchiolitis: comparison with chest X-ray. *Eur J Pediatr.* 2011; 170: 1427– 1433.
18. Di Mauro A, Ammirabile A, Quercia M, Panza R, Capozza M, Manzionna MM, Laforgia N. Acute Bronchiolitis: Is There a Role for Lung Ultrasound? *Diagnostics* 2019, 9, 172.
19. International Liaison Committee on Lung Ultrasound (ILC-LUS) for the International Consensus Conference on Lung Ultrasound (ICC-LUS). International evidence-based recommendations for point-of-care lung ultrasound. *Intensive Care Med* (2012) 38:577-591
20. F. Mojoli, B. Bouhemad, S. Mongodi, D. Lichtenstein. Lung ultrasound for critically ill patients. *Am J Respir Crit Care Med.* 2019 Mar 15;199 (6):701-714.
21. Prada G, Vieillard-Baron A, Martin AK, Hernandez A et al. Tracheal, Lung, and diaphragmatic applications of MMode ultrasonography in anesthesiology and critical care. *Journal of Cardiothoracic and Vascular Anesthesia.* 00(2019) 1-13
22. Shrestha G, Weeratunga D and Baker K. Point-of-Care Lung Ultrasound in Critically ill Patients. *Reviews on Recent Clinical Trials,* 2018, 13, 15-26.
23. Jing Liu, Roberto Copetti, Erich Sorantin, Jovan Lovrenski, Javier Rodriguez-Fanjul et al. Protocol and Guidelines for Point-of-Care Lung Ultrasound in Diagnosing Neonatal Pulmonary Diseases Based on International Expert Consensus. *J. Vis. Exp.* (145), e58990, doi:10.3791/58990 (2019).
24. Luigi Cattarossi. Lung ultrasound: its role in neonatology and pediatrics. *Early Human Development* 89S1 (2013) S17–S19.
25. Jing Liu, Xin Xin Chen, Xiang Wen et al. Lung Ultrasonography to Diagnose Transient Tachypnea of the Newborn. *Chest Journal* 2016.



SECIP

SOCIEDAD Y FUNDACIÓN ESPAÑOLA DE CUIDADOS INTENSIVOS PEDIÁTRICOS

PROTOCOLO DE DIAGNÓSTICO POR ECOGRAFÍA DE LA INSUFICIENCIA RESPIRATORIA AGUDA EN PEDIATRÍA

26. Roberto Copetti, Luigi Cattarossi. The 'Double Lung Point': An Ultrasound Sign Diagnostic of Transient Tachypnea of the Newborn. *Neonatology* 2007; 91:203–209 D OI: 10.1159/000097454.
27. López-Prats JL, Coca A, Jaraba S, Frías MA, Renter L, Torrús S, Rodríguez J, Vázquez JL, Slöcker M, Reyes S. Documento de consenso del Grupo de trabajo de Ecografía de la Sociedad Española de Cuidados Intensivos Pediátricos "Ecografía Torácica". 2018; 2: 5-24.
28. Coca A. Ultrasonidos en el pulmón. Manual Curso "Ecografía clínica en emergencias y cuidados críticos en niños" del H. Ramón y Cajal. 95-121.