



SECIP

SOCIEDAD Y FUNDACIÓN ESPAÑOLA DE CUIDADOS INTENSIVOS PEDIÁTRICOS

VIA AEREA DIFICIL EN PEDIATRIA (II).- MATERIAL, TECNICAS, GUIAS DE ACTUACION

José Manuel López Álvarez, Olivia Pérez Quevedo, Eduardo Consuegra Llapurt, Mónica Elena Valerón Lemaur, Jorge Saúl García Mendieta* , Ana Morón Sáen de Casas, Antonio Jiménez Bravo de Laguna, Rafael González Jorge. Unidad de Medicina Intensiva Pediátrica, * Unidad de Cardiopatías Congénitas. Complejo Hospitalario Universitario Insular Materno-Infantil. Las Palmas de Gran Canaria.



SECIP

SOCIEDAD Y FUNDACIÓN ESPAÑOLA DE CUIDADOS INTENSIVOS PEDIÁTRICOS

1.- INTRODUCCION:

En los pacientes pediátricos que presentan una vía aérea difícil (VAD), ésta se puede abordar con material y técnicas adaptadas a las peculiaridades de los mismos.

En aquellos niños que, por alteraciones anatómicas, funcionales o por procesos inflamatorios u obstructivos de la vía aérea se prevea la posibilidad de una VAD, se deben tener protocolizadas las alternativas para asegurar la permeabilidad de la vía aérea. Estas, igualmente, facilitaran la toma de decisiones en situaciones de urgencia ante una VAD no prevista.

La revisión del manejo de la VAD permitirá disminuir las complicaciones derivadas de la dificultad para la ventilación y/o intubación traqueal en los pacientes pediátricos, fundamentalmente, la muerte, el daño cerebral o miocárdico y por último los traumatismos de la vía aérea ¹⁻³. Para ello se estandarizará la pauta de actuación, así como las alternativas posibles en una situación de VAD ³⁻⁵.

2.- OBJETIVOS:

La revisión de la VAD pediátrica pretende: a) Describir las peculiaridades del material pediátrico utilizado ante una VAD; b) Exponer las técnicas de abordaje de la VAD en pediatría y; c) Presentar los algoritmos de actuación ante una VAD en los pacientes pediátricos



3.- MATERIAL DE VAD :

El material necesario para el abordaje de una VAD en pediatría es similar al del paciente adulto con sus modificaciones y limitaciones técnicas derivadas de las diferencias anatómicas de la vía aérea del niño. El material ideal que se debe incluir en el carro de VAD³ se presenta en la Tabla 1.

3.1.- Mascarilla facial y bolsa autoinflable⁶⁻⁹:

Indicaciones: Hipoventilación u obstrucción de la vía aérea.

Material: 1.- Mascarilla: Es preferible que sean transparentes. Pueden ser: a) Triangulares, válidas para todas las edades pediátricas; b) Circulares, ideales en los lactantes porque producen un mejor sellado facial; 2.- Bolsa autohinchable: Pueden ser de 3 capacidades según la edad: a) Neonatales (250 ml); b) Lactante (500 ml); c) Adultos (1500-2000 ml) a partir de los 2-3 años. 3.-Fuente de oxígeno: Flujo de oxígeno entre 8-15 l/m para conseguir FiO₂ mayores del 90%.

Técnica: 1.- Seleccionar el tamaño y forma de la máscara facial de acuerdo al tamaño y proporciones faciales del niño. 2.- Colocar firmemente sobre la cara del paciente cubriendo la nariz y boca. La parte estrecha se ha de colocar sobre la nariz. 3.- El dedo pulgar de la mano de la mascarilla se colocará sobre el puente nasal, el dedo índice en la parte inferior de la mascarilla y los otros tres dedos aguantarán y elevarán la mandíbula realizando simultáneamente las maniobras básicas de permeabilización de la vía aérea (los puntos esenciales de apoyo son el dorso nasal y el mentón). Si es posible



SECIP

SOCIEDAD Y FUNDACIÓN ESPAÑOLA DE CUIDADOS INTENSIVOS PEDIÁTRICOS

se emplearan las dos manos, mientras un segundo operador realiza la ventilación con bolsa autoinflable. Así se conseguirá un mejor sellado evitando que el escape de aire durante las maniobras de ventilación. 4.- La bolsa autohinchable debe conectarse a una toma de oxígeno.

Complicaciones: Paso excesivo de aire al tracto gastro-intestinal que incrementa el riesgo de aspiración y la hipoventilación por una mala elección o colocación de la mascarilla y bolsa o una técnica de ventilación inadecuada.

3.2.- Cánula Orofaringea y Tubo nasofaríngeo ⁶⁻⁹

Indicación: Permeabilizar la vía aérea cuando con las maniobras básicas no es posible la ventilación; a) La cánula nasofaríngea se emplea en niños conscientes o semiinconscientes con reflejos de la vía aérea presentes (ej: reflejo nauseoso). Es bastante bien tolerada. No se debe insertar en pacientes con sospecha o confirmación de fractura de la base del cráneo. b) La cánula orofaríngea se prefiere en niños inconscientes y sin reflejos de la vía aérea.

Material: Cánulas orofaríngeas y tubos nasofaríngeos adecuados a la edad del paciente pediátrico (Tabla 2).

Técnica: 1.- Elegir el tamaño adecuado: **a) Cánula orofaríngea:** distancia comisura bucal al ángulo del maxilar inferior; **b) Tubo nasofaríngeo:** Distancia narinas al ángulo del maxilar inferior; 2.- Abrir la boca; 3.- Extender el



SECIP

SOCIEDAD Y FUNDACIÓN ESPAÑOLA DE CUIDADOS INTENSIVOS PEDIÁTRICOS

cuello; 4.- Introducir: a) Cánula orofaríngea: En mayores de 8 años avanzar el extremo distal de la cánula en la boca con la parte cóncava hacia arriba y girar suavemente (180°) al llegar al paladar blando. En niños menores, se puede introducir directamente con la parte cóncava hacia abajo; **b) Tubo nasofaríngeo:** Avanzar por fosa nasal elegida tras lubricación del mismo hasta llegar al tope de la medida elegida.

Complicaciones: En pacientes semiinconscientes puede favorecerse el vómito y el riesgo de aspiración. Con los tubos nasofaríngeos puede aumentar el riesgo de sangrado nasal.

3.3.- Laringoscopia y Tubo endotraqueal ¹⁰⁻¹¹:

Indicación: Aislamiento definitivo de la vía aérea

Material: En la Tabla 3 y Figura 1 se presentan los laringoscopios y tubo endotraqueales adecuados a la edad del paciente.

Técnica: Se describe en el siguiente apartado

3.4.- Guías Simples ¹²⁻¹³:

Indicación: Ayuda a la intubación ante una VAD

Material: Guía de material sintético semi-rígido que presenta en el extremo distal una curvatura de aproximadamente 30° (Figura 2).

Técnica: Se aplica la curvatura con la concavidad orientada hacia la cara anterior del cuello, de modo que su extremo se deslice aplicado sobre la superficie de la epiglotis y pase las cuerdas vocales 2 o 3 centímetros. Una vez enhebrado el tubo endotraqueal adecuado en la guía, se introduce hasta que el



SECIP

SOCIEDAD Y FUNDACIÓN ESPAÑOLA DE CUIDADOS INTENSIVOS PEDIÁTRICOS

manguito o la marca del tubo traspasa las cuerdas vocales. Es conveniente continuar con el laringoscopio traccionando adelante y al cenit, para evitar que el tubo se atasque en el borde superior de la epiglotis o lo pase traumatizando innecesariamente. Se trata de un instrumental sencillo, de bajo costo y útil en la mayoría de las dificultades de intubación.

También puede ser utilizada para dar consistencia al tubo endotraqueal, introduciéndola en su interior y posteriormente realizar la intubación.

3.5.-Estilete con luz ¹²⁻¹³:

Indicación: Ayuda a la intubación en situaciones de VAD. Así mismo puede ser utilizado para la intubación a través de una máscara laríngea convencional

Material: Similar a la guía simple, con una fuente de luz de alta intensidad en su extremo distal. Pueden pasar por el interior de tubos de hasta un diámetro interno de 2.5 mm.

Técnica: 1.- Se moldea el estilete realizando una curvatura anterior; 2.- Se introduce el estilete luminoso (una vez lubricado) por el tubo traqueal elegido; 3.-Tras abrir la boca se desliza sobre la lengua por la línea media hasta que se transilumina la membrana cricotiroides, lo que indicará su ubicación a nivel laríngeo; 4.-Se desliza el tubo por el estilete para su ubicación traqueal.

3.6.- Mascarilla Laríngea y Mascarilla Laríngea de intubación ^{10,14-16}:



SECIP

SOCIEDAD Y FUNDACIÓN ESPAÑOLA DE CUIDADOS INTENSIVOS PEDIÁTRICOS

Indicación: Es una alternativa poco invasiva en el manejo instrumental de la vía aérea.

Material: En la Tabla 4 se presenta los distintos tipos de mascarilla laríngea pediátrica y el volumen de llenado de los manguitos.

Técnica: 1.- Estando el niño en posición para la intubación (olfateo), tras lubricar la cara posterior del manguito, el segundo dedo de la mano dominante se coloca a nivel de la unión del tubo con el manguito, en la parte cóncava; 2.- Apoyar de manera firme y sucesivamente contra el paladar duro, paladar blando y faringe posterior pasando la base de la lengua; 3.- Sin retirar la mano se introduce el resto de la mascarilla laríngea con un solo movimiento suave con la otra mano, hasta que se note una resistencia característica de tope (esfínter esofágico superior); 4.- Se infla el balón con el volumen adecuado (Tabla 4), notándose un pequeño retroceso; 5.-Se ausculta correcta entrada de aire tras la ventilación y se fija la mascarilla laríngea.

Así mismo se puede utilizar la mascarilla laríngea de intubación o Fastrach[®] (Figura 3) . Este dispositivo tiene un armazón de acero y un mango para facilitar su inserción en la faringe con mínima movilización del cuello, permitiendo además de la ventilación, una intubación orotraqueal a ciegas.

Complicaciones: Riesgo de aspiración pulmonar al no aislar la vía aérea; mayor dificultad para la ventilación con presión positiva (sobretudo si se



SECIP

SOCIEDAD Y FUNDACIÓN ESPAÑOLA DE CUIDADOS INTENSIVOS PEDIÁTRICOS

requiere presión inspiratoria pico >25 cmH₂O); mayor dificultad para aspirar las secreciones bronquiales.

3.7.- Combitubo ^{10,18}:

Indicación: Vía aérea de difícil acceso en situaciones de emergencia.

Material: Es un dispositivo de doble luz con un manguito inflable distal de escaso volumen y otro proximal más grande diseñado para ocluir la oro y nasofaringe. Sólo puede ser utilizado en niños mayores (talla mínima 150 cm) dado que no existen modelos pediátricos.

Técnica: Se inserta a ciegas en la orofaringe y habitualmente ingresa en el esófago. Si el tubo ha ingresado a la tráquea la ventilación se realiza a través de la luz distal como si fuera una tubo endotraqueal convencional. Con gran frecuencia el dispositivo se sitúa en el esófago y la ventilación se realiza a través de múltiples aberturas proximales situadas por encima del manguito distal. En este último caso deben inflarse los manguitos proximal y distal a los efectos de prevenir el escape de aire a través del esófago ó por vía retrógrada por la oro y naso nasofaringe.

3.8.- Fibrobroncoscopio ^{4,19-24}:

Indicación: Intubación traqueal en situaciones de VAD o de traumatismo cervical

Material: Actualmente existen fibrobroncoscopios (FBC) ultrafinos con punta flexible, que pueden avanzar por un tubo endotraqueal de 2.5 mm de



SECIP

SOCIEDAD Y FUNDACIÓN ESPAÑOLA DE CUIDADOS INTENSIVOS PEDIÁTRICOS

diámetro. En la Tabla IV se presentan los distintos tipos de fibrobronoscopios pediátricos.

Técnica: Pasar el tubo traqueal por fosa nasal y a su través el FBC. Una vez pasadas las cuerdas vocales con el FBC, se avanza el tubo traqueal.

Inconvenientes: Precisa entrenamiento para ser una técnica efectiva y principalmente su uso se realiza por ORL o Neumólogo.

4.- TECNICAS DE ABORDAJE ANTE UNA VAD:

4.1.- Ventilación ⁷⁻⁸:

En situación de VAD es preferible la ventilación con dos operadores (descrita en el apartado anterior). Las insuflaciones de la bolsa se ajustaran para administrar un volumen corriente suficiente para producir una excursión torácica adecuada. Para minimizar el riesgo de aspiración pulmonar es aconsejable realizar la maniobra de Sellick que dificulta tanto la entrada de aire en el estómago como la salida de contenido gástrico. Las insuflaciones serán lentas para permitir un buen llenado pulmonar (tiempo inspiratorio: 1-1.5 sg)

4.2 Ventilacion jet ^{18,25-26}:

Indicaciones: Ventilación de emergencia en pacientes no intubables y no ventilables.



SECIP

SOCIEDAD Y FUNDACIÓN ESPAÑOLA DE CUIDADOS INTENSIVOS PEDIÁTRICOS

Material: 1.-Manguera de conexión a oxígeno o aire comprimido; 2.- Tubo de conexión luer; 3.- Catéter de ventilación jet (niño: 14 g; Recién nacido 18 g).

Técnica: 1.-Punción membrana cricotiroidea con catéter jet sobre aguja
2.- Conexión del paciente a la fuente de oxígeno de alta presión (bombona o sistema general del Hospital) con un manoreductor en cuya pantalla existe una escala de colores con la presión que ha de aplicarse según las distintas edades (Lactante: 1 Barr; Niños: 1-2.5 Barr; Adultos: 2.5-4 Barr); 3.-Administración del oxígeno a presión en pulsos accionando la palanca del sistema aconsejando un tiempo de 1 segundo para la inspiración y 2-3 segundos para la espiración.

4.3.-Intubación traqueal ^{8,10,22}:

Indicaciones: Técnica de elección en el aislamiento de la vía aérea (necesidad de ventilación mecánica, obstrucción de la vía aérea, ausencia de reflejos protectores de la vía aérea)

Material: 1.- Mascarilla facial; 2.- Bolsa autohinchable; 3.- Fuente de oxígeno; 4.- Sondas de aspiración; 5.- Laringoscopio; 6.-Tubos traqueales; 7.- Pinzas de Magill

Técnica: 1.-Posición adecuada de la cabeza: Neutra en lactantes, Olfateo en niños mayores (salvo que exista sospecha de lesión cervical); 2.- Apertura de la boca; 3.- Introducción del laringoscopio con la mano izda, por el lado derecho de la boca, con su cara ventral hacia la izquierda que se va



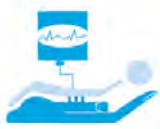girando hasta colocar el mango dirigido hacia los pies del paciente con una inclinación de 45° sobre la horizontal. Si es una pala curva se colocará entre la base de la lengua y la epiglotis y si la pala es recta calzará la epiglotis. Se realizará tracción al cenit y una vez visualizadas las cuerdas vocales, se introducirá el tubo correspondiente (Tablas 3 y 4), que se avanzará hasta la marca distal del mismo o pasado el neumobalón; 4.-Se comprobará correcta ubicación: movimientos torácicos, auscultación respiratoria, CO₂ espirado; 5.- Fijación del tubo

Como recomendaciones para intubación traqueal ante una VAD, (sobre todo en los lactantes), es aconsejable:

- cambiar a una pala recta (Miller), ya que esta maniobra puede permitir la mejor visualización glótica.
- Realizar la intubación orotraqueal (si se había iniciado por vía nasal)
- Ayudarse de la maniobra de Sellick, que permite la oclusión esofágica mediante la compresión del cartílago cricoides (realizada por un segundo operador, o en lactantes, por el mismo operador que está realizando la laringoscopia con el quinto dedo de la mano izquierda).
- Cambiar a tubo endotraqueal semirígido (Portex[®]), si se intentaba con semiblando (Vigon[®]) y a un diámetro inferior al correspondiente.

4.4.- Técnicas transtraqueales ²⁷⁻²⁹:

Las técnicas transtraqueales incluyen la intubación retrógrada, la cricotirotomía y la traqueostomía. Estas técnicas precisan personal con



experiencia quirúrgica (ORL, Cirujano, etc.), por lo que generalmente son las últimas opciones en el manejo de la VAD

4.4.1- Intubación retrograda ²⁸⁻²⁹:

Indicaciones: Técnicas de intubación traqueal fallidas por: a) imposibilidad de ver las cuerdas vocales (secrecciones, sangre, lesiones anatómicas); b) Traumatismos con potencial lesión cervical; c) Traumatismos faciales.

Técnica: 1.- Tras puncionar con una aguja la membrana cricotiroidea se avanza por técnica de Seldinger una guía de forma retrógrada hasta la boca.
2.- A través de ella se avanza el tubo endotraqueal.

Inconvenientes: No existen datos claros sobre su utilidad en niños ya que sólo se reportan casos aislados. La principal dificultad estriba en el avance retrogrado de la guía.

4.4.2.- Cricotiroidotomía ^{22,30-31}:

Indicaciones: Imposibilidad de intubación en situaciones de emergencia (traumatismo graves de la cara, cuerpos extraños en el área orofaríngea, anomalías congénitas de la cavidad bucal, orofaríngeas o de vía aérea superior, epiglotitis,...).

Material: 1- Equipo de cricotiroidotomía. Puede ser: a) Sistema mediante técnica de Seldinger: aguja, guía, dilatador y cánula; b) Sistema de



SECIP

SOCIEDAD Y FUNDACIÓN ESPAÑOLA DE CUIDADOS INTENSIVOS PEDIÁTRICOS

cánula sobre aguja; 2.- Angiocatéter de 14 gauges (si no se dispone de equipo de cricotiroidotomía); 3.- Jeringa de 5 a 10 ml con suero; 4.- Conexión de tuboendotraqueal de 3.5 mm; 4.- Hoja de bisturí; 5.- Bolsa de ventilación

Técnica: 1.- Colocar la cabeza en extensión poniendo un rodillo debajo del cuello; 2.- Localizar la membrana cricotiroides (por debajo del cartílago tiroides); 3.- Desinfectar la piel; 4.- Sujetar el cartílago tiroides con los dedos índice y pulgar de una mano y con la otra pinchar con el bisturí en la línea media de la membrana cricotiroides (para abrir piel y tejido subcutáneo); 5.- Punción con la cánula sobre aguja conectada a una jeringa con suero. Puncionar la membrana cricotiroides mientras se va aspirando, en dirección caudal con un ángulo de 45°; 6.- Cuando se aspire aire, introducir la cánula y retirar la aguja; 7.- Conectar la jeringa y comprobar que sale aire con facilidad; 8.- a) Si se utiliza sistema de cánula sobre aguja: ventilar con bolsa; b) Si se utiliza técnica de Seldinger: Introducir guía y retirar cánula; pasar varias veces el dilatador sobre la guía para dilatar el orificio; pasar la cánula sobre el dilatador y retirar la guía y el dilatador; comprobar con la jeringa con suero que se aspira aire; ventilar con bolsa; 9.- Fijar la cánula al cuello

Ventajas: Accesible en casi todas las circunstancias. Técnica más rápida que la traqueostomía. Menor riesgo de hemorragia

Desventajas y Riesgos: Puede conseguirse una adecuada oxigenación aunque la ventilación frecuentemente es insuficiente. Riesgo de hemorragia y



SECIP

SOCIEDAD Y FUNDACIÓN ESPAÑOLA DE CUIDADOS INTENSIVOS PEDIÁTRICOS

perforación traqueal. Posibilidad de localización subcutánea. Se debe transformar en traqueostomía cuando el paciente esté estabilizado.

4.4.3.- Traqueostomía percutánea ³¹⁻³²:

Indicaciones: son la mismas que la traqueostomía quirúrgica, sobre todo en el paciente inestable para realizar un traslado a quirófano.

Técnica: El procedimiento es similar al de la cricotiroidotomía percutánea, (Figura 4) salvo que la punción se realiza entre el 2º y 3º anillo traqueal y que se utilizan dilatadores progresivos hasta alcanzar el tamaño adecuado

Ventajas: menor daño del tejido subcutáneo y del anillo traqueal, menor riesgo de infecciones, no precisa traslado a quirófano.

Inconvenientes: no es una técnica de urgencia y es un procedimiento menos seguro que la traqueostomía quirúrgica.

4.4.4.- Traqueostomía ³¹⁻³²:

Es una técnica de un alto rendimiento cuya limitación es que idealmente debe ser electiva, con técnica estéril y con profesionales entrenados en su práctica.



SECIP

SOCIEDAD Y FUNDACIÓN ESPAÑOLA DE CUIDADOS INTENSIVOS PEDIÁTRICOS

5.- GUIAS DE ACTUACION ANTE VIA AEREA DIFICIL

Lo más importante en una situación de VAD es el reconocimiento de la misma y aplicar los algoritmos para dicha eventualidad ^{3-4,11,22,27,33}.

Se debe:

- solicitar ayuda (intensivista, anestesista, neonatólogo, ORL)
- limitar el número de intentos
- restablecer la respiración espontánea, si es posible.
- Si se consigue la ventilación adecuada, no existe urgencia para la intubación traqueal
- tener preparado un plan alternativo
- cambiar de técnica de abordaje de la vía aérea, eligiendo aquella con la que estemos más familiarizados.

Existen múltiples algoritmos para el manejo de la VAD, sin embargo el paciente pediátrico crítico, en la mayoría de las ocasiones que es preciso el aislamiento de la vía aérea, es debido a un fracaso cardiaco o respiratorio, por lo que no es posible despertar al niño tras la inducción anestésica y revertir el proceso. Por ello consideramos que a nivel práctico en los pacientes pediátricos se puede seguir este algoritmo¹ (Figura 5) ante la existencia de una VAD.



SECIP

SOCIEDAD Y FUNDACIÓN ESPAÑOLA DE CUIDADOS INTENSIVOS PEDIÁTRICOS

BIBLIOGRAFIA:

- 1.- MacKay CA, Terris J, Coats TJ. Prehospital rapid sequence induction by emergency physicians: is it safe?. *Emerg Med J.* 2001;18:20-4.
- 2.- European Board of Anaesthesiology. Training guideline in anaesthesia of the European Board of anaesthesiology, Reanimation and Intensive Care. *EJA* 2001;18:563-71.
- 3.- Caplan RA, Benumof JL, Berry FA, Blitt CD, Bode RH, Cheney FW et al. American Society of Anesthesiologists Task Force on Management of the difficult airway. Practice guidelines for management of the difficult airway. An updated report by the American Society of Anesthesiologists Task Force on management of the difficult airway. *Anesthesiology* 2003;98:1269-77.
- 4.- Henderson J, Popat MT, Latta IP, Pearce AC. Difficult Airway Society (DAS) Guidelines for management of the unanticipated difficult intubation. *Anaesthesia* 2004;59:675-94
- 5.- Accorsi A, Adrario E, Agro G, Amicucci G, Antonelli M, Azzeri F, et al. Recommendations for airway control and difficult airway management. *Minerva Anestesiol.* 2005;71:617-57.
- 6.- Brimacombe JA. Proposed classification system for extraglottic airway device. *Anesthesiology.* 2004;100(2):559



SECIP

SOCIEDAD Y FUNDACIÓN ESPAÑOLA DE CUIDADOS INTENSIVOS PEDIÁTRICOS

- 7.- García MA. Oxigenoterapia. Procedimientos no invasivos para mejorar la oxigenación y ventilación. En Casado J, Serrano A. Urgencias y tratamiento del niño grave. Ergon. 2000;142-149.
- 8.- Ludwig S. Resuscitation. Pediatric basic and advanced life support. In: Fleisher GR, Ludwig S editors. Textbook of pediatric emergency medicine. 4th ed. Lippicott Williams & Wilkins. 2000:1-31.
- 9.- Biarent D, Bingham R, Eich C, López-Herce J, Maconochie I, Rodríguez-Núñez A. European Resuscitation Council guidelines for resuscitation 2010. Resuscitation. 2010;81:1364-88.
- 10.- Patel D, Meakin GH. Paediatric airway management. Curr Anaesth Crit Care. 2000;11:262-8.
- 11.- Walker R. Management of the difficult airway in children. J R Soc Med. 2001;94:341-44.
- 12.- Blanco G, Melman E, Cuairan V, Moyao D, Ortíz-Monasterio F. Fiberoptic nasal intubation in children with anticipated and unanticipated difficult intubation. Paediatr Anaesth. 2001;11:49-53.
- 13.- Butler KH. Management of the difficult airway techniques and adjuncts. Emerg clin North Am. 2003;21(2):259-89.
- 14.- Fiadjoe J, Stricker P. Pediatric difficult airway management: current devices and techniques. Anesthesiol Clin. 2009;27(2):185-95.
- 15.- Hung MD, Law MD. Advances in airway management. Can J Anesth. 2006;53(6):628-31



SECIP

SOCIEDAD Y FUNDACIÓN ESPAÑOLA DE CUIDADOS INTENSIVOS PEDIÁTRICOS

- 16.- Walker R. The laryngeal mask airway in the difficult paediatric airway: an assessment of positioning and use in fiberoptic intubation. *Paediatr Anaesth.* 2000;10:53-8.
- 17.- Brain A. The laryngeal mask – a new concept in airway management. *Br J Anaesth.* 1983;55(8):801-5
- 18.- Haydee Osses C. Vía aérea difícil en pediatría. *Rev Chil Anest.* 2010;39:125-32.
- 19.- Darling JR, Keohane M, Murray JM. A split laryngeal mask as an aid to training in fibreoptic tracheal intubation: a comparison with the Berman II intubating airway. *Anaesthesia.* 1993;48:1079-82.
- 20.- Inada T, Fujise K, Tachiban K, Shingu K. Orotracheal intubation through the laryngeal mask airway in patients with Treacher Collins syndrome. *Paediatr Anaesth.* 1995;5:129-32.
- 21.- Walker RWM, Allen DL, Rothera MR. A modified through laryngeal mask airway fibreoptic intubation technique for children with mucopolysaccharidoses. *Paediatr Anaesth.* 1997;7:421-6.
- 22.- Xue FS, Zhang YM, Liao X, Liu JH. Airway management for pediatric patients with difficult airways due to craniofacial abnormalities. *Paediatr Anaesth.* 2009 ;19(7):701-2.
- 23.- Bronchoscopy Guidelines Committee. A subcommittee of the standards of care committee of British Thoracic Society. British Thoracic Society Guidelines on diagnostic flexible bronchoscopy. *Thorax.* 2001;56:i1-12.



SECIP

SOCIEDAD Y FUNDACIÓN ESPAÑOLA DE CUIDADOS INTENSIVOS PEDIÁTRICOS

- 24.- Wood-Baker R, Burdon J, McGregor A, Robinson P, Seal P. Fiberoptic bronchoscopy in adults: a position paper of the Thoracic Society of Australia and New Zealand. In Med J. 2001;31:479-87.
- 25.- Li S, Liu Y, Tan F, Chen J, Chen L. Efficacy of manual jet ventilation using Manujet III for bronchoscopic airway foreign body removal in children. Int J Pediatr Otorhinolaryngol. 2010;74(12):1401-4.
- 26.- Gómez Ayechu M, Noguera Tajadura JJ, Turumbay Ramírez E, Aldaz Berruezo M. Jet ventilation (Manujet) in fiberoptic bronchoscopy treatment of postoperative atelectasis. Rev Esp Anestesiología Reanim. 2007;54(6):386-8.
- 27.- Crosby ET, Cooper RM, Douglas MJ, [Doyle DJ](#), [Hung OR](#), [Labrecque P](#), et al. The unanticipated difficult airway with recommendations for management. Can J Anaesth. 1998;45:757-776.
- 28.- [Liu JX](#), [Sun Y](#), [Jiang H](#), [Zhu YS](#). Retrograde conversion of oral to nasotracheal intubation using a suction catheter in a pediatric patient. [Paediatr Anaesth](#). 2009;19(7):709-11.
- 29.- [Sharma R](#). A technique to improve the success of light guided retrograde intubation. [Paediatr Anaesth](#). 2008;18(12):1253-4.
- 30.- Pérez Santos FJ. Predictores y manejo de la vía aérea difícil. Revisión. Revista electrónica de portales médicos. 2009. Disponible en <http://www.portalesmedicos.com/publicaciones/articulos/1579/1/Predictores-y-manejo-de-la-vía-aerea-dificil-revision.html>.
- 31.- Veyckemans F. New developments in the Management of the paediatric airway: cuffed or uncuffed tracheal tubes, laryngeal mask airway, cuffed



SECIP

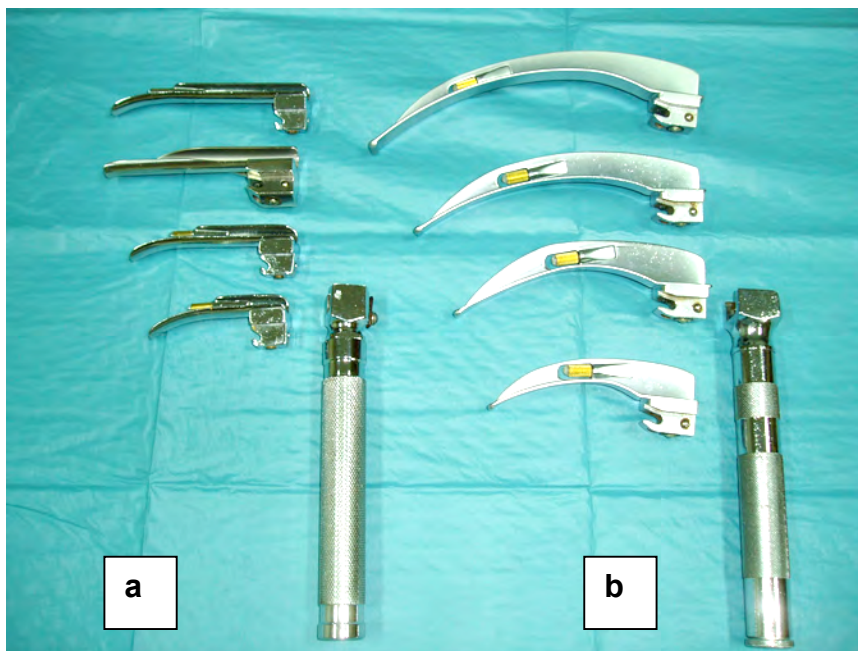SOCIEDAD Y FUNDACIÓN ESPAÑOLA DE CUIDADOS INTENSIVOS PEDIÁTRICOS

orofaryngeal airway, tracheostomy and one-lung ventilation devices. *Curr Opin Anaesthesiol.* 1999;12:315-20.

32.- Scott CJ, Darowski M, Crabbe DCG. Complications of percutaneous dilatational tracheostomy in children. *Anaesthesia.* 1998;53:477-80.

33.- Caplan RA, Benumof JL, Berry FA. A practice guidelines for management of the difficult airway. *Anesthesiology.* 1993;78:597-602

Figura 1: a) Laringoscopios de pala recta (Miller); b) Laringoscopios de pala curva (Macintosh)





SECIP

SOCIEDAD Y FUNDACIÓN ESPAÑOLA DE CUIDADOS INTENSIVOS PEDIÁTRICOS

Figura 2. Guías simples

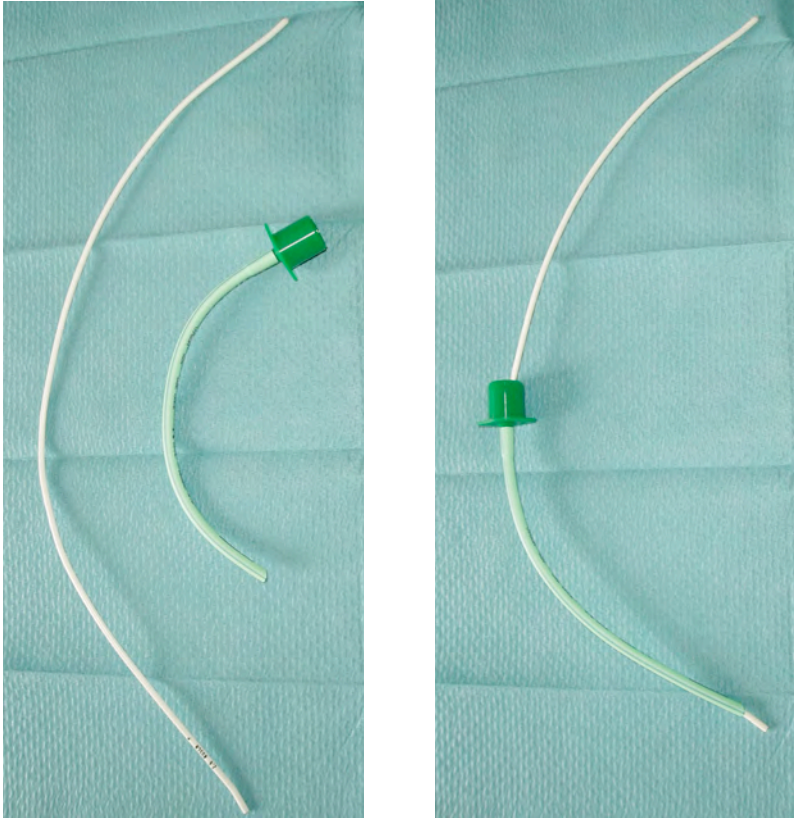
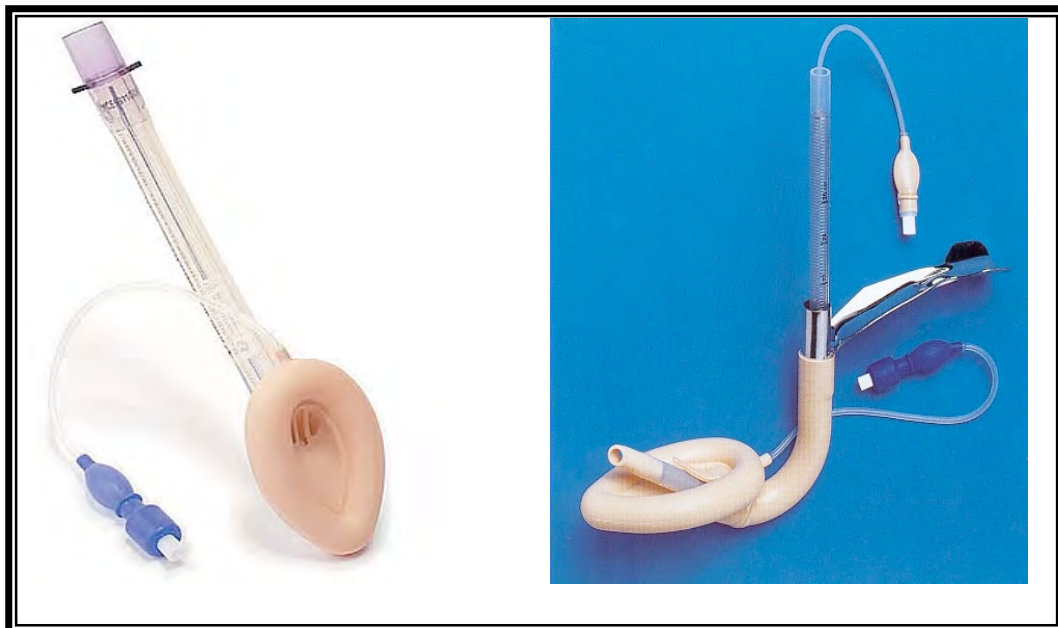

Figura 3. Mascarilla laríngea clásica (izda) y mascarilla laríngea de intubación (Fastrach®)





SECIP

SOCIEDAD Y FUNDACIÓN ESPAÑOLA DE CUIDADOS INTENSIVOS PEDIÁTRICOS

Figura 4. Set de traqueostomía percutánea pediátrico

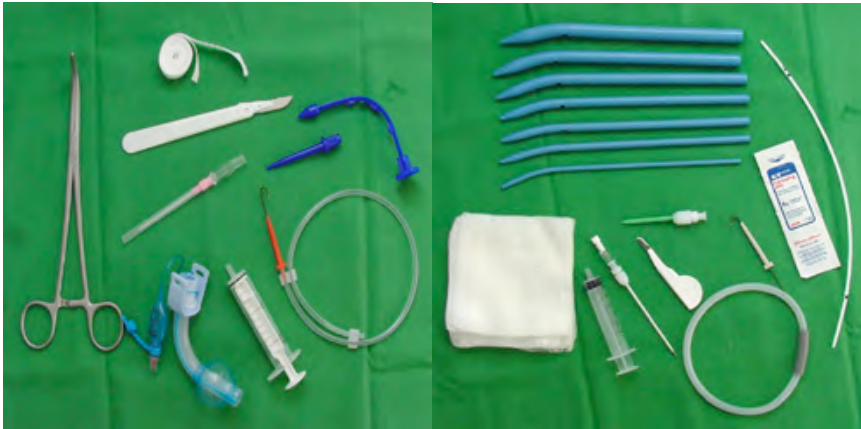

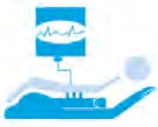


Figura 5: Algoritmo actuación ante una Vía Aérea Difícil en el paciente pediátrico

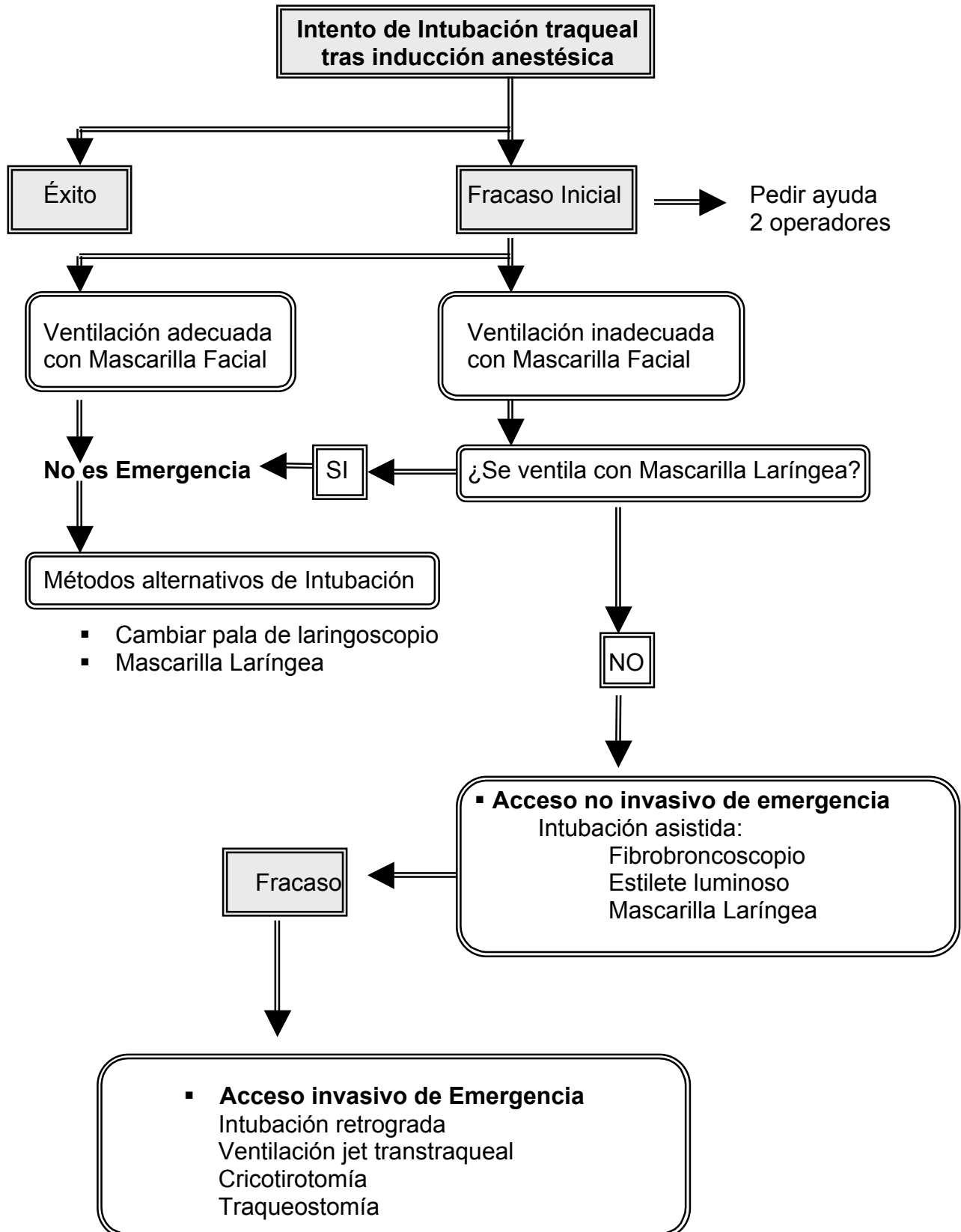




Tabla 1: Composición del carro de Vía Aérea Difícil

<ul style="list-style-type: none">Diferentes tipos y palas de laringoscopio con pilas de repuesto	<ul style="list-style-type: none">Estiletes luminosos
<ul style="list-style-type: none">Pinzas de Magill	<ul style="list-style-type: none">Combitube
<ul style="list-style-type: none">Abrebocas	<ul style="list-style-type: none">Set de cricotomía y traqueotomía
<ul style="list-style-type: none">Cánulas oro-nasofaríngeas de diferentes tamaños.	<ul style="list-style-type: none">Set de intubación retrógrada
<ul style="list-style-type: none">Bolsa autoinflable y mascarilla facial de diferentes tamaños	<ul style="list-style-type: none">Manujet
<ul style="list-style-type: none">Tubos endotraqueales de diferentes tipos y tamaño	<ul style="list-style-type: none">Detector de CO₂ espirado
<ul style="list-style-type: none">Guías-afiadores	<ul style="list-style-type: none">Bala de O₂ con manurreductor
<ul style="list-style-type: none">Mascarilla Laríngea clásica	<ul style="list-style-type: none">Lubricante
<ul style="list-style-type: none">Mascarilla Laríngea de intubación	<ul style="list-style-type: none">Sondas de aspiración



SECIP

SOCIEDAD Y FUNDACIÓN ESPAÑOLA DE CUIDADOS INTENSIVOS PEDIÁTRICOS

Tabla 2: Tamaño cánula orofaríngea según edad

Edad	Tamaño
Prematuro	00
Recién nacido	0
Lactante	1-2
Niño pequeño	3-4
Niño mayor	4-5



SECIP

SOCIEDAD Y FUNDACIÓN ESPAÑOLA DE CUIDADOS INTENSIVOS PEDIÁTRICOS

Tabla 3: Laringoscopios y tubos endotraqueales según edad del niño

Laringoscopios (Pala)	Edad	Tubo Endotraqueal (Ø interno)
Miller 0 Macintosh 1	Neonato	3.0
Miller 1 Macintosh 1	<1año	3.5 - 4.0
Macintosh 2	1-4 años	(16 + Edad en años/4)
Macintosh 2 - 3	> 4 años	



Tabla 4: Mascarilla laríngea (ML), volumen de inflado del balón, tamaño del tubo endotraqueal y fibrobroncoscopio (FBC) adecuado según edad y peso del niño.

Edad/Peso	Nº ML	Volumen cuff (ml)	TET Ø (mm)	FBC Ø (mm)
Neonato	1	4	3	1.8
5 kg	1	4	3.5	2.7
5-10 Kg	1.5	7	4	3
10-20 Kg	2	10	4.5	3.5
20-30 Kg	2.5	14	5	4
>30 Kg	3	20	6	5